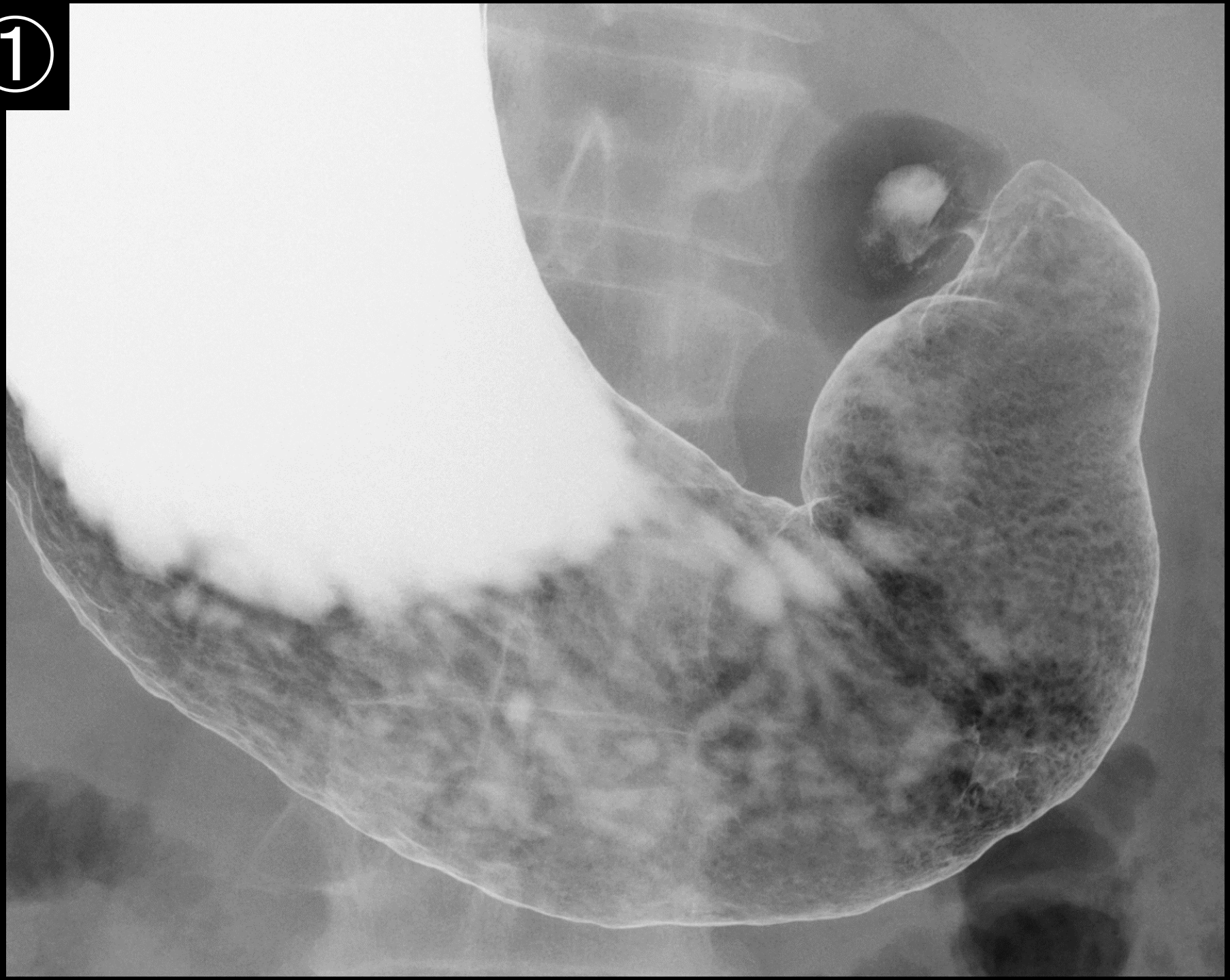


# 症例 6 50歳代 男性

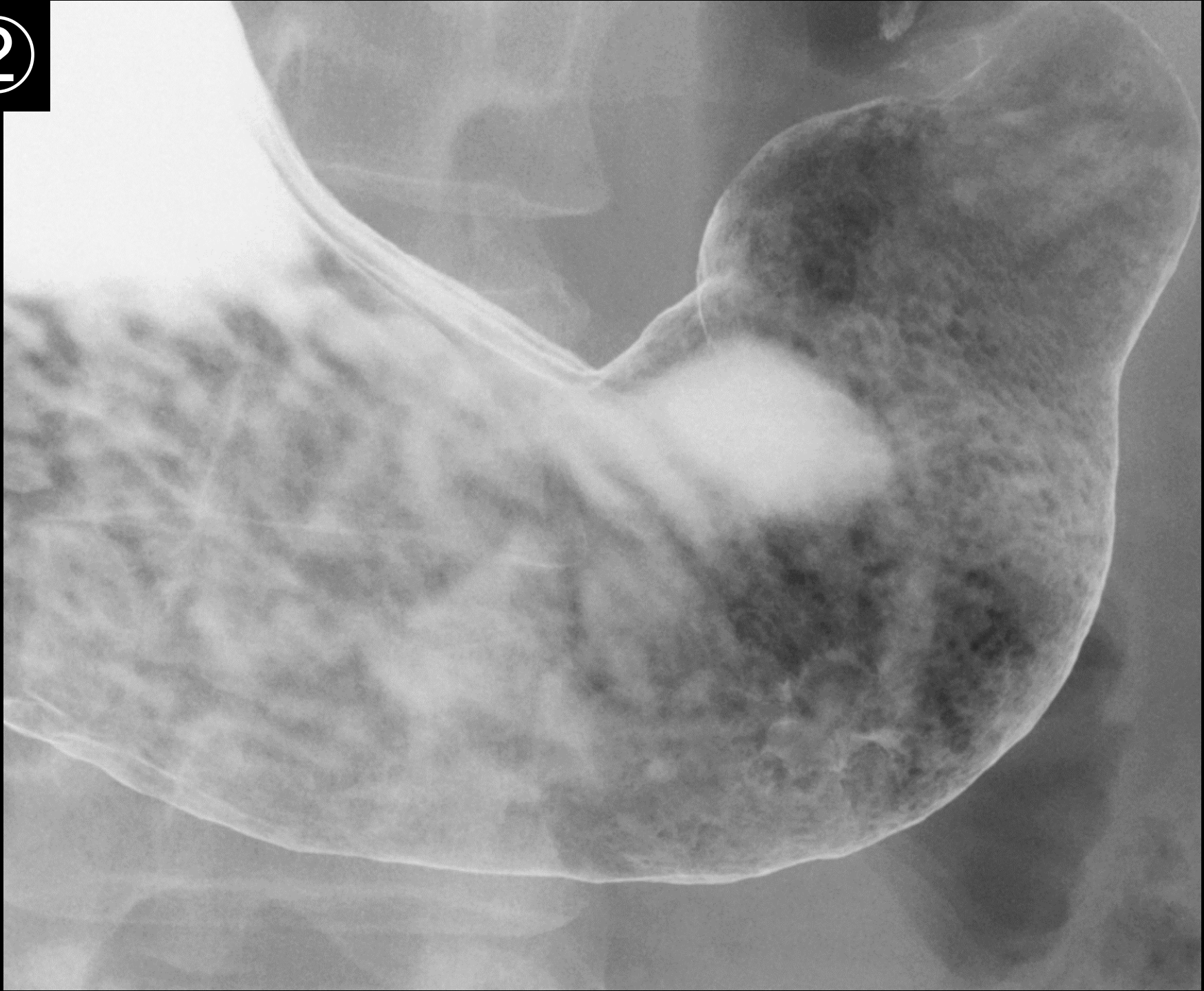他院の内視鏡で異常を指摘された。

X線 6枚

1

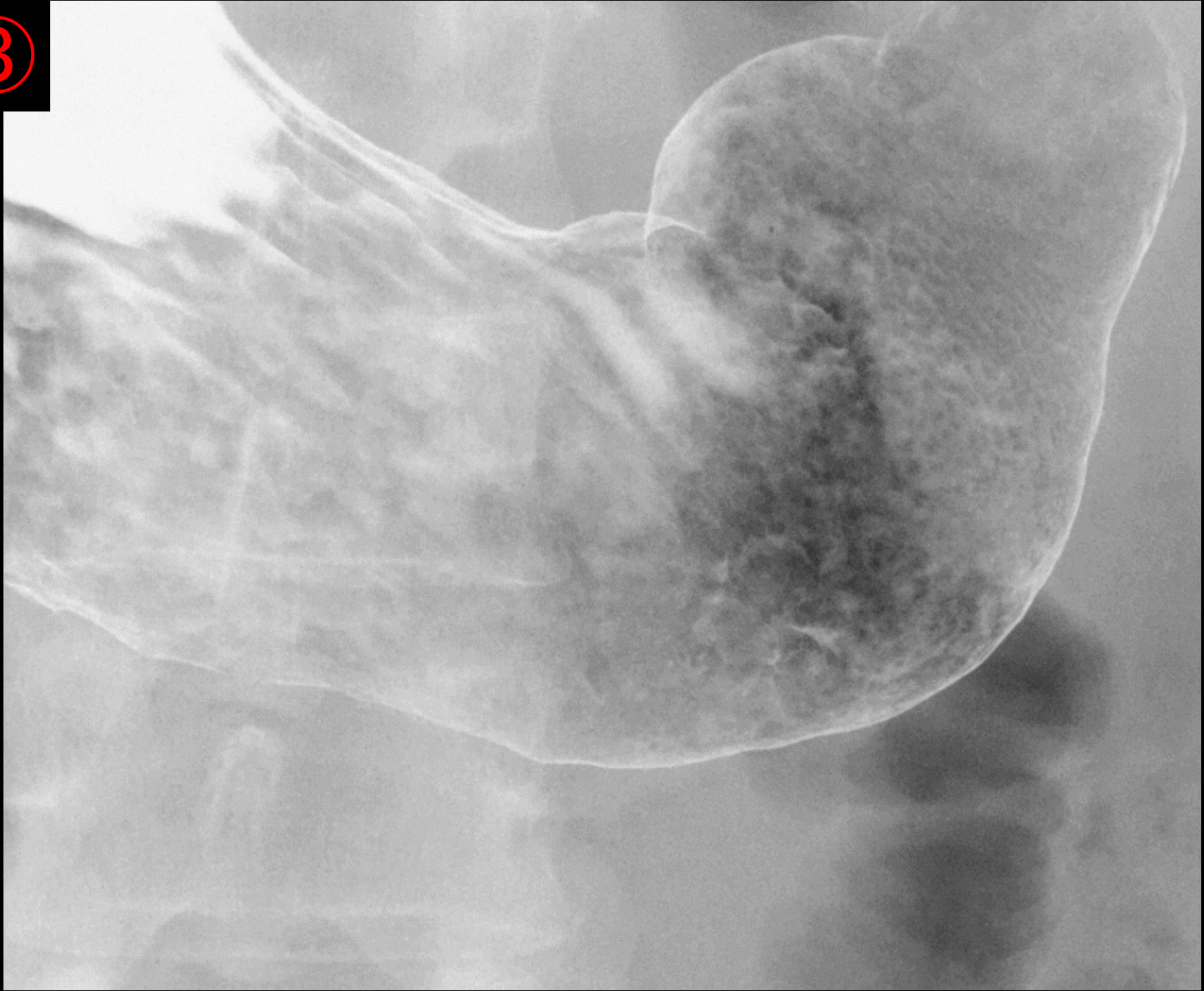

2

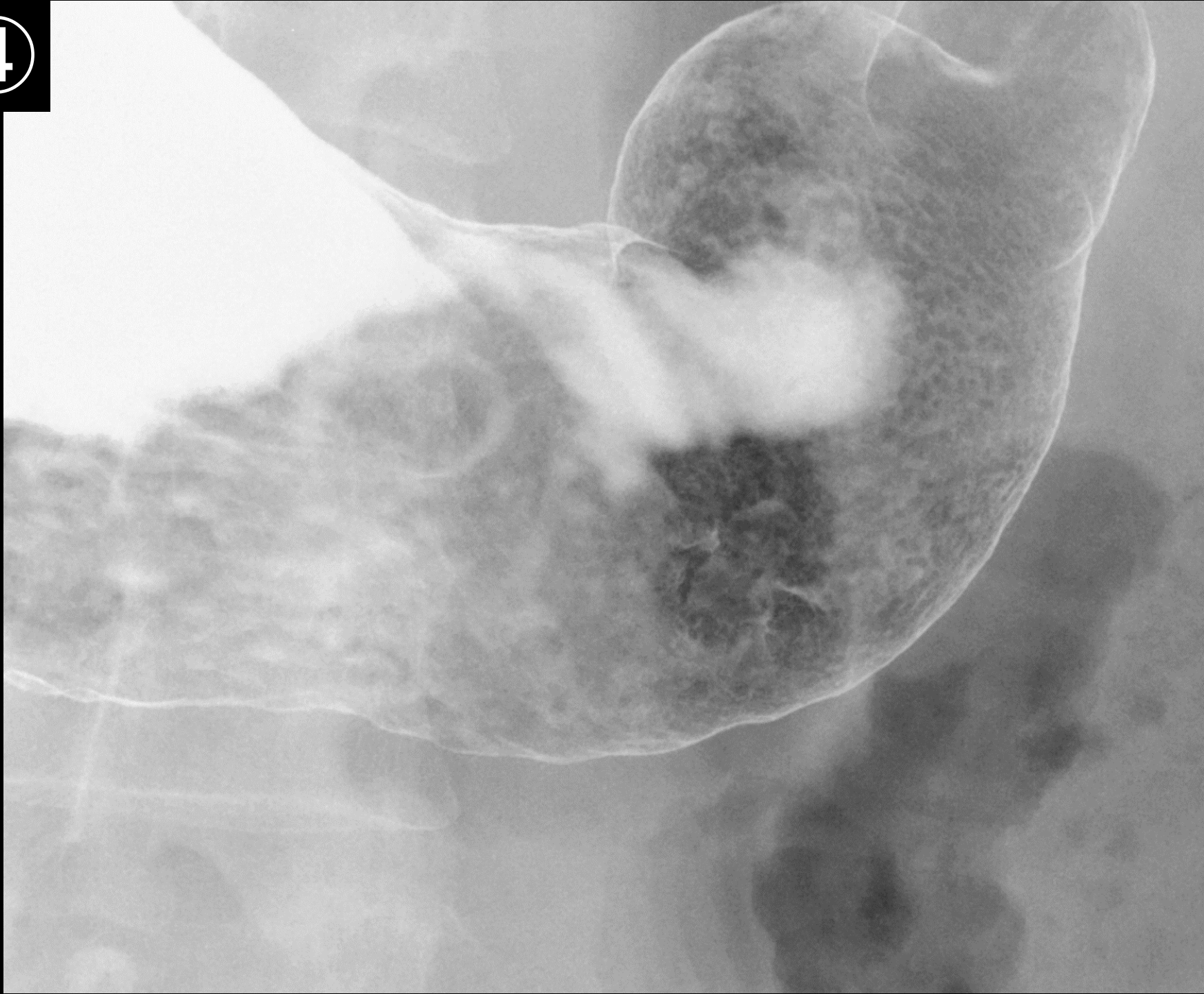



3

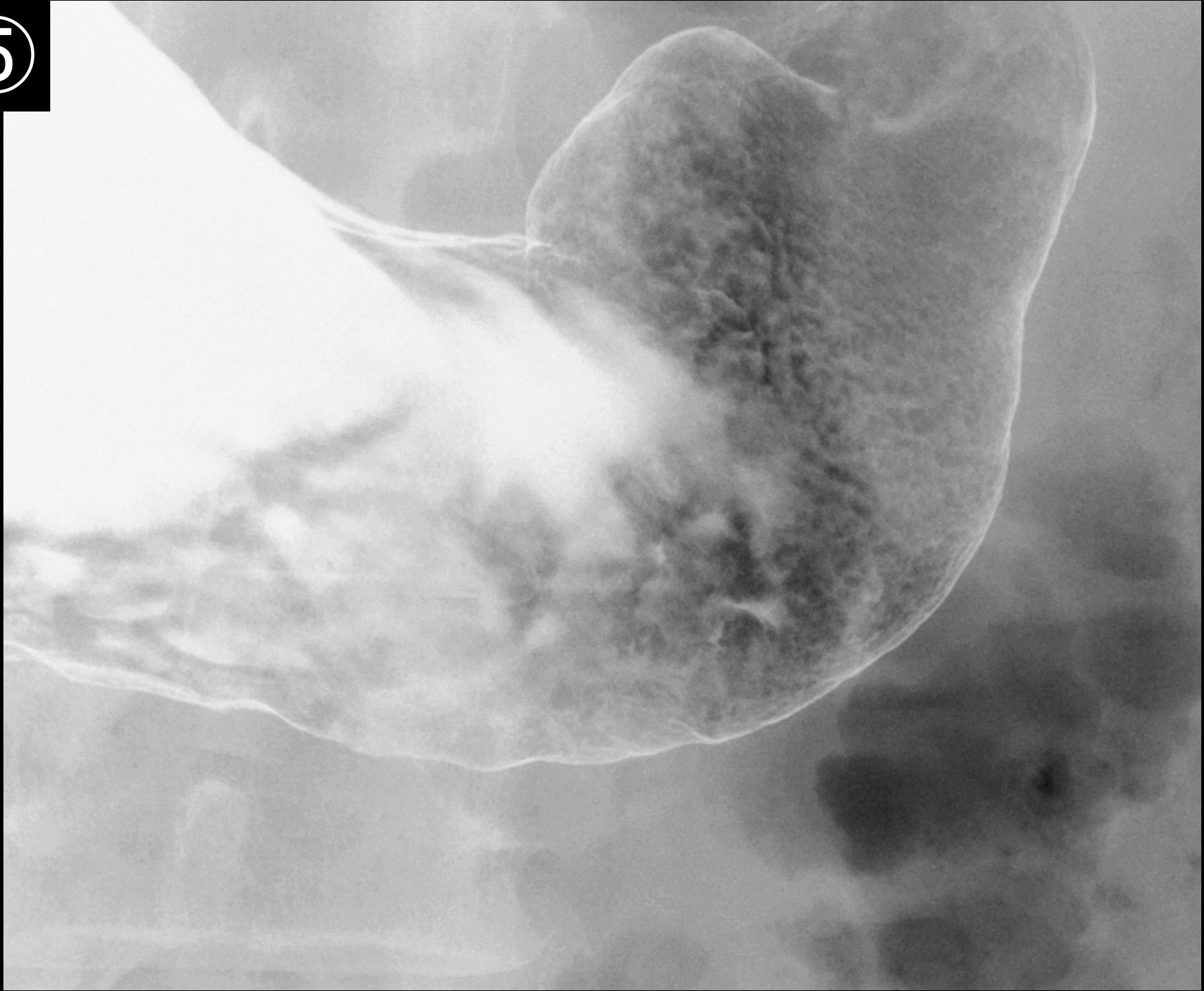

4

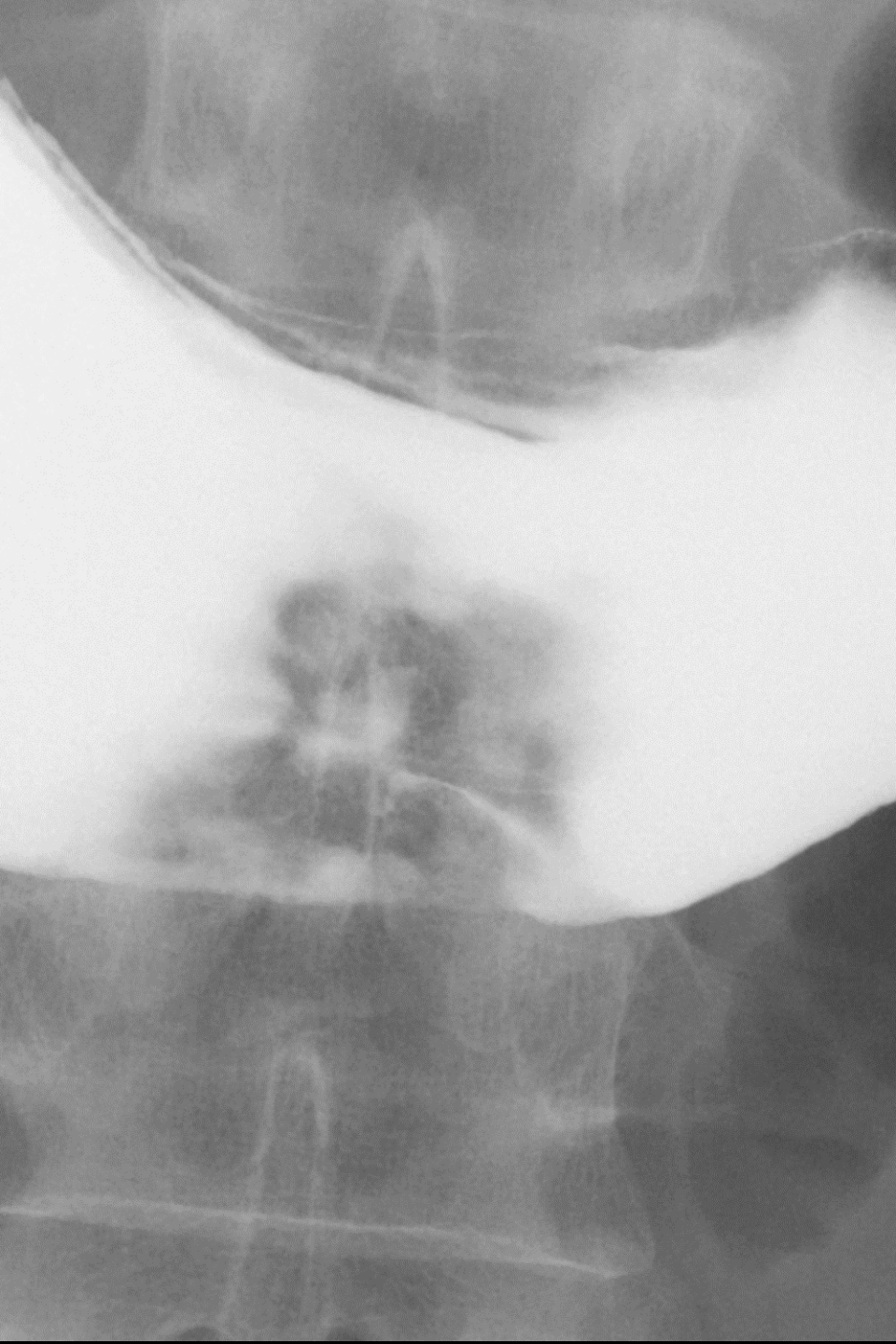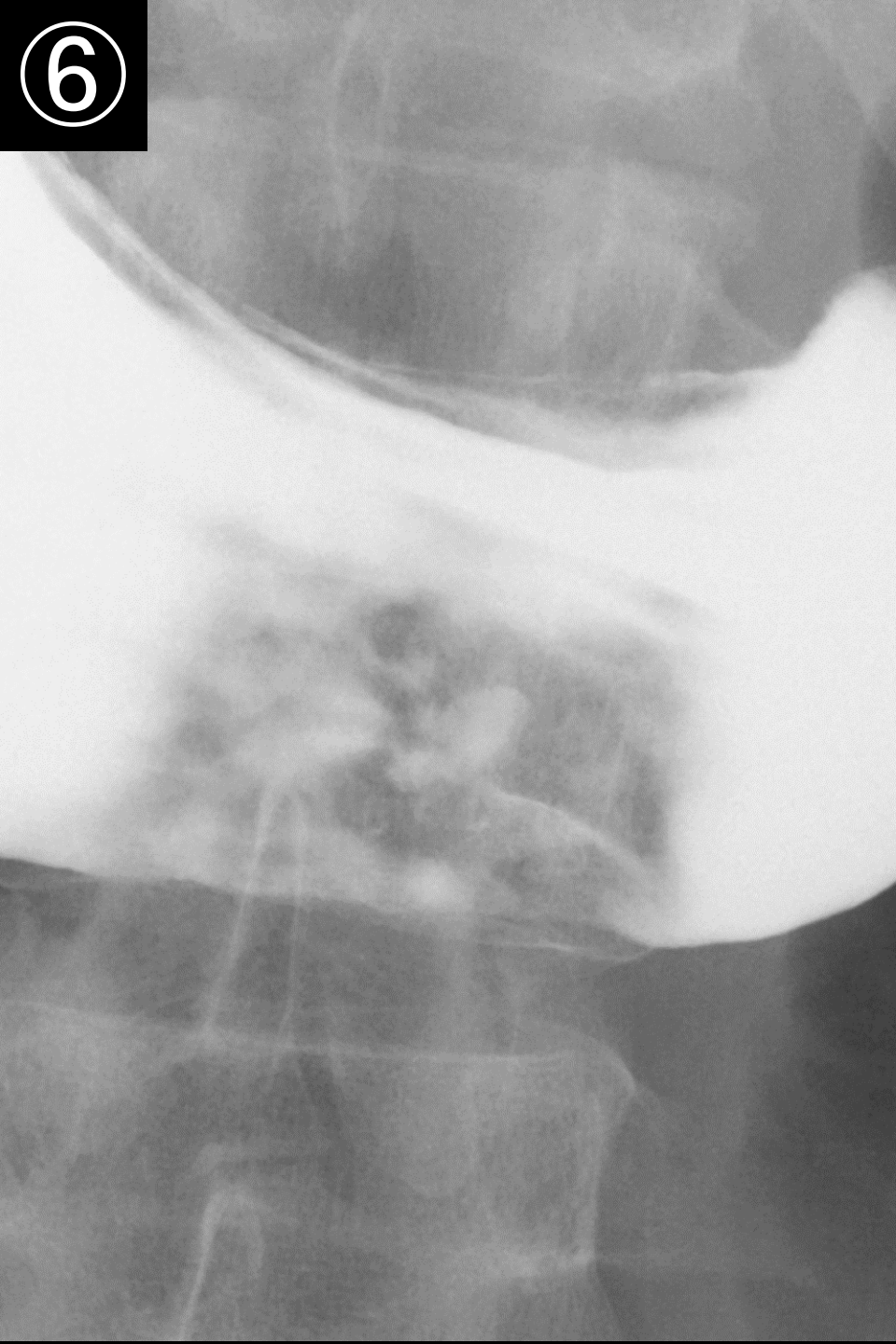




5



6

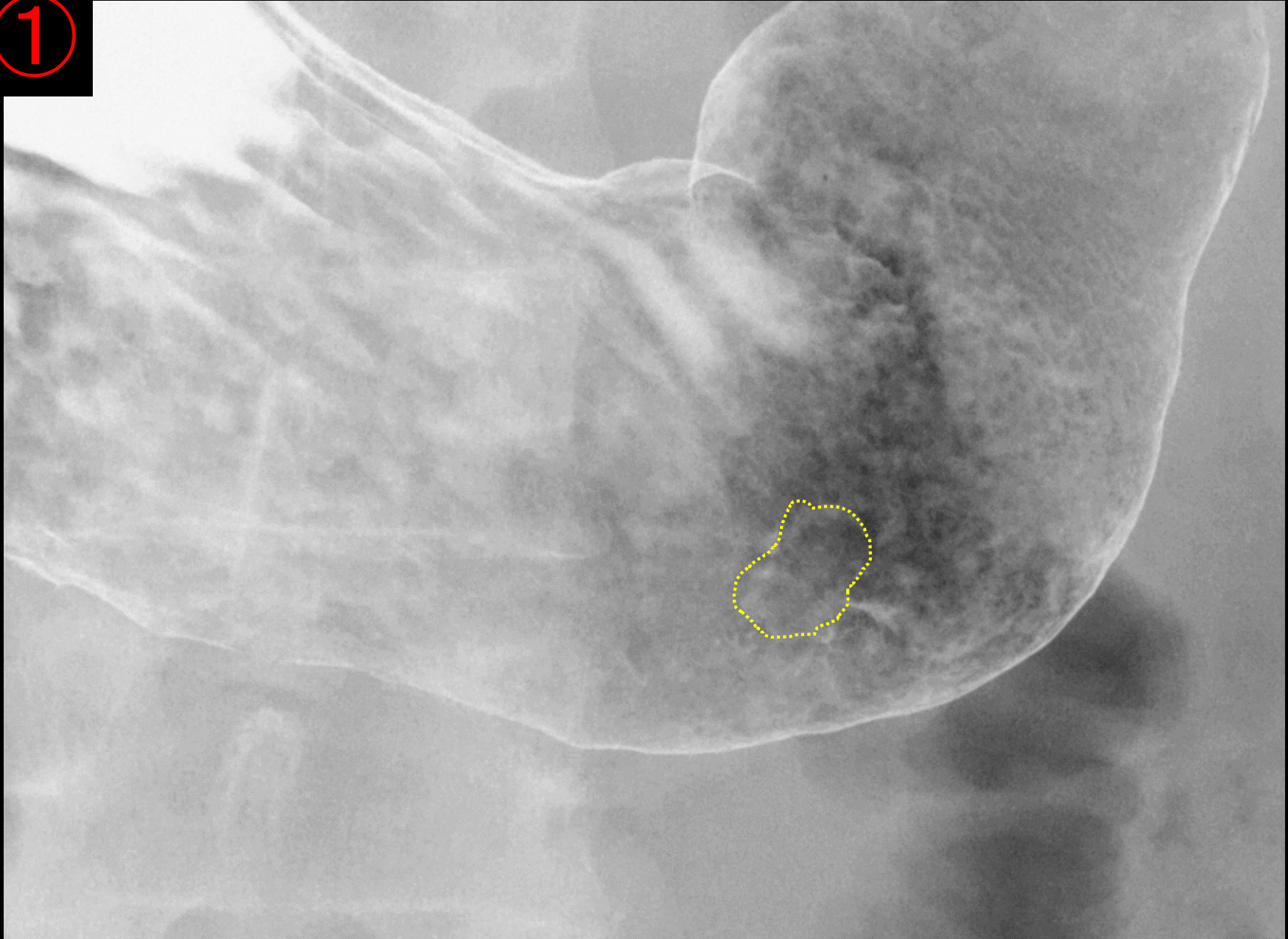

# 問 題



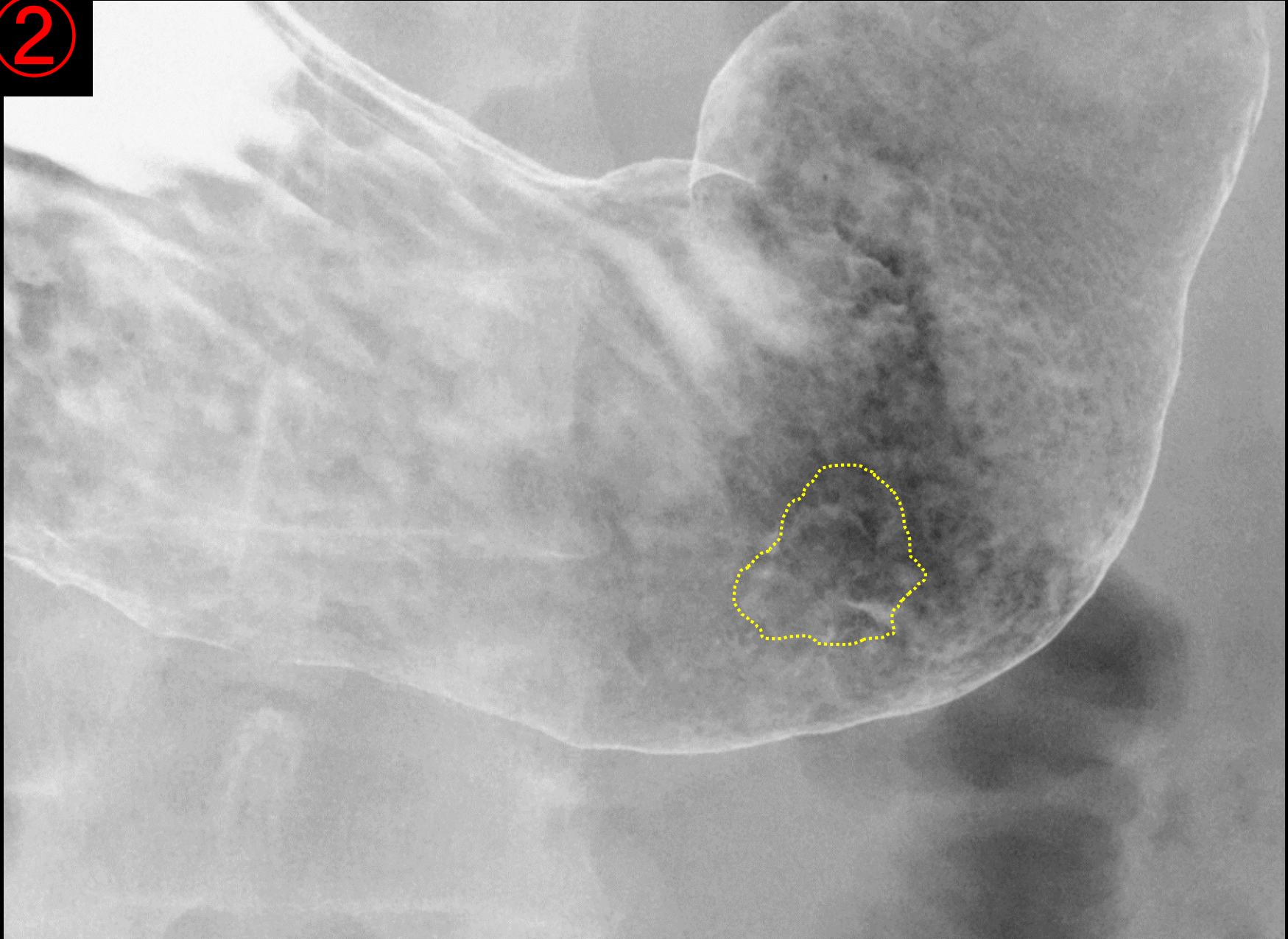# 問題 1 病変の範囲は？

①



# 問題 1 病変の範囲は？

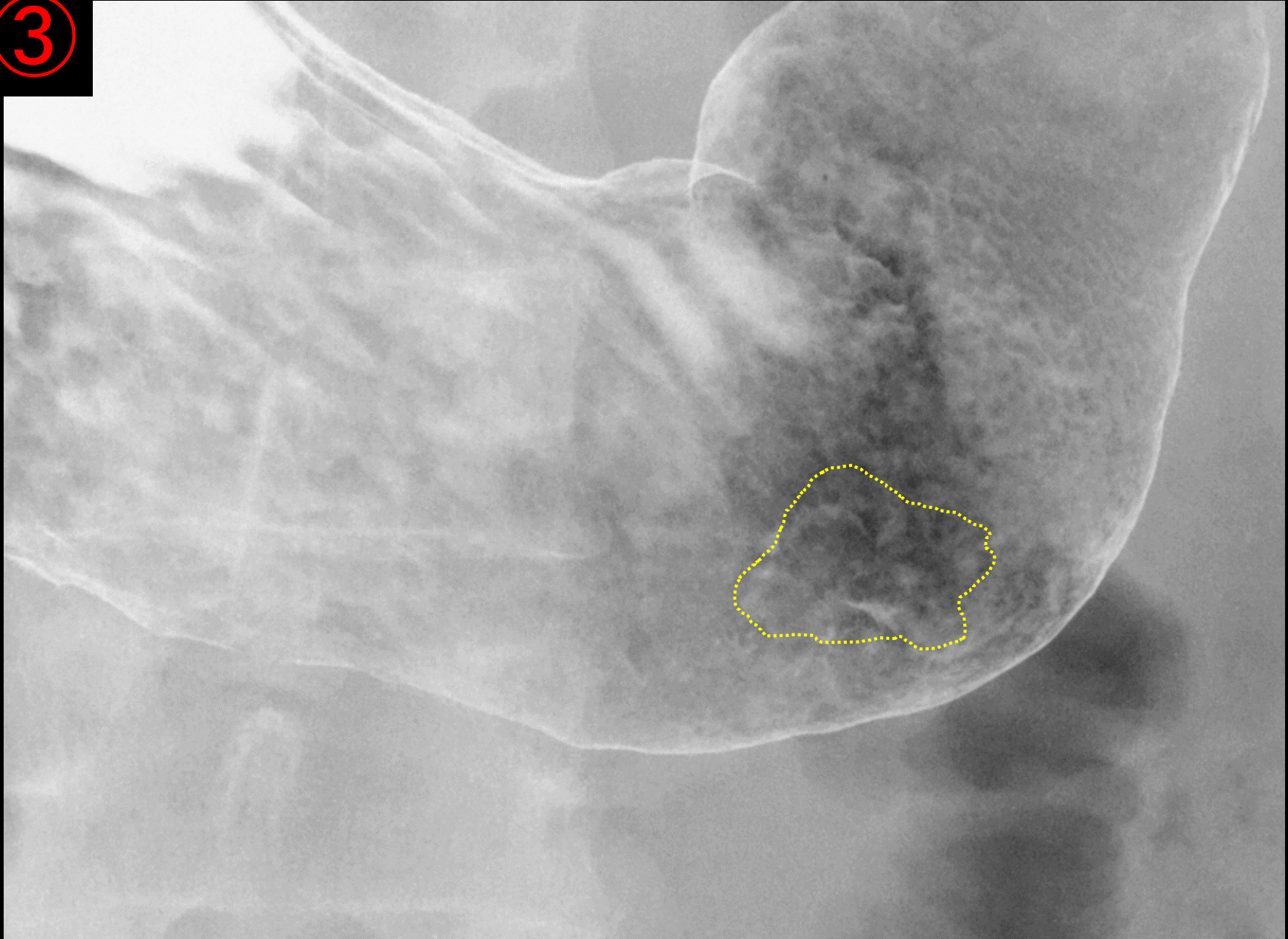②





# 問題 1 病変の範囲は？

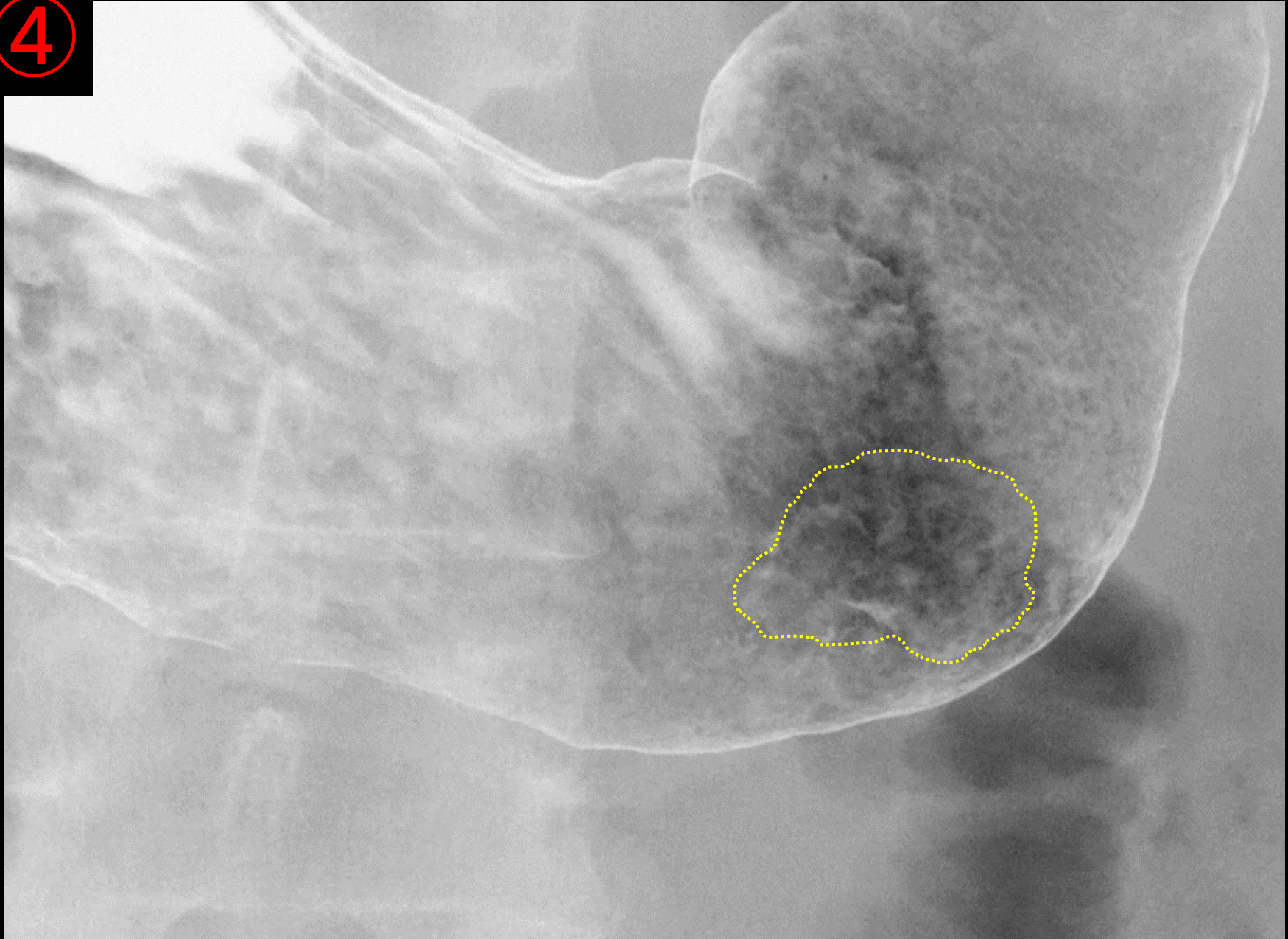③





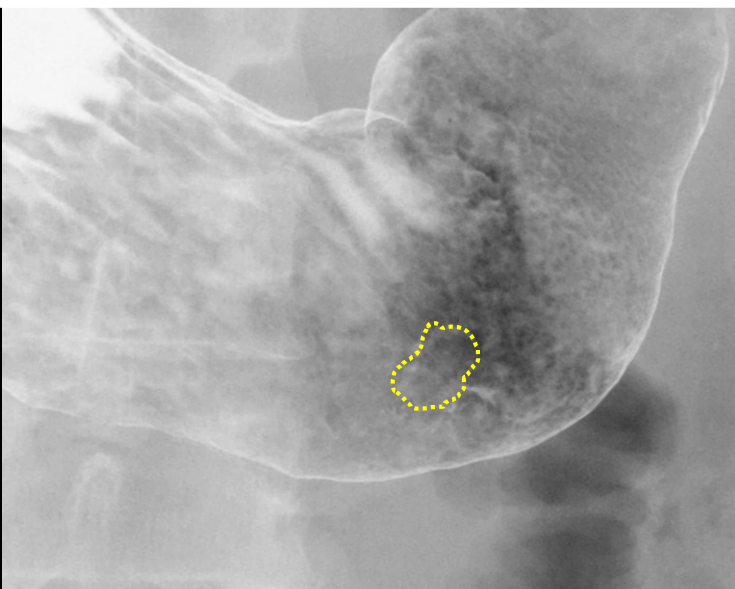# 問題 1 病変の範囲は？

④

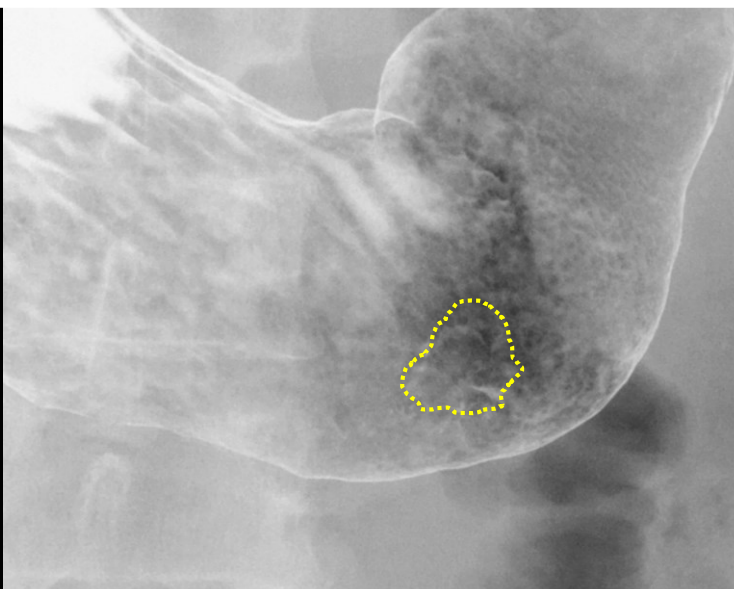

# 問題 1 病変の範囲は？

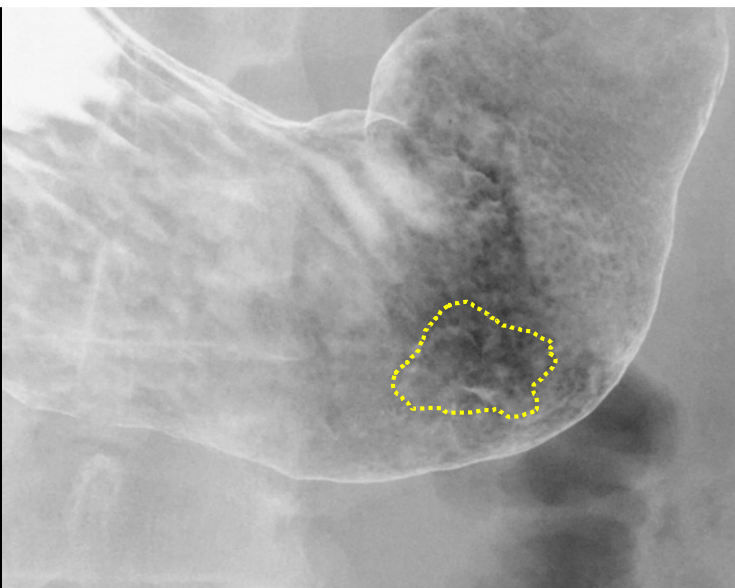1.



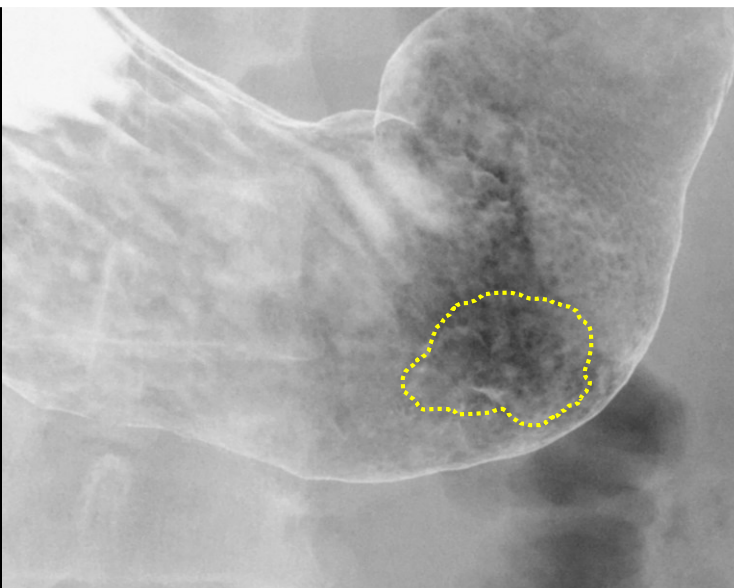
2.



3.



4.



## 問題 2 肉眼型は？

1.  $0 - \Pi a$

2.  $0 - \Pi a + \Pi c$

3.  $0 - \Pi c$

4.  $0 - \Pi c + \Pi a$



# 問題 3 組織型は？

1. 分化型

2. 未分化型

3. 混在型  
(分化型  
優位)

4. 混在型  
(未分化型  
優位)

# 問題 4 深達度は？

1. **m**または  
sm  
(1000um以内)

2. **sm**  
(1000um以深)

3. **mp**まで

4. **mp**以深