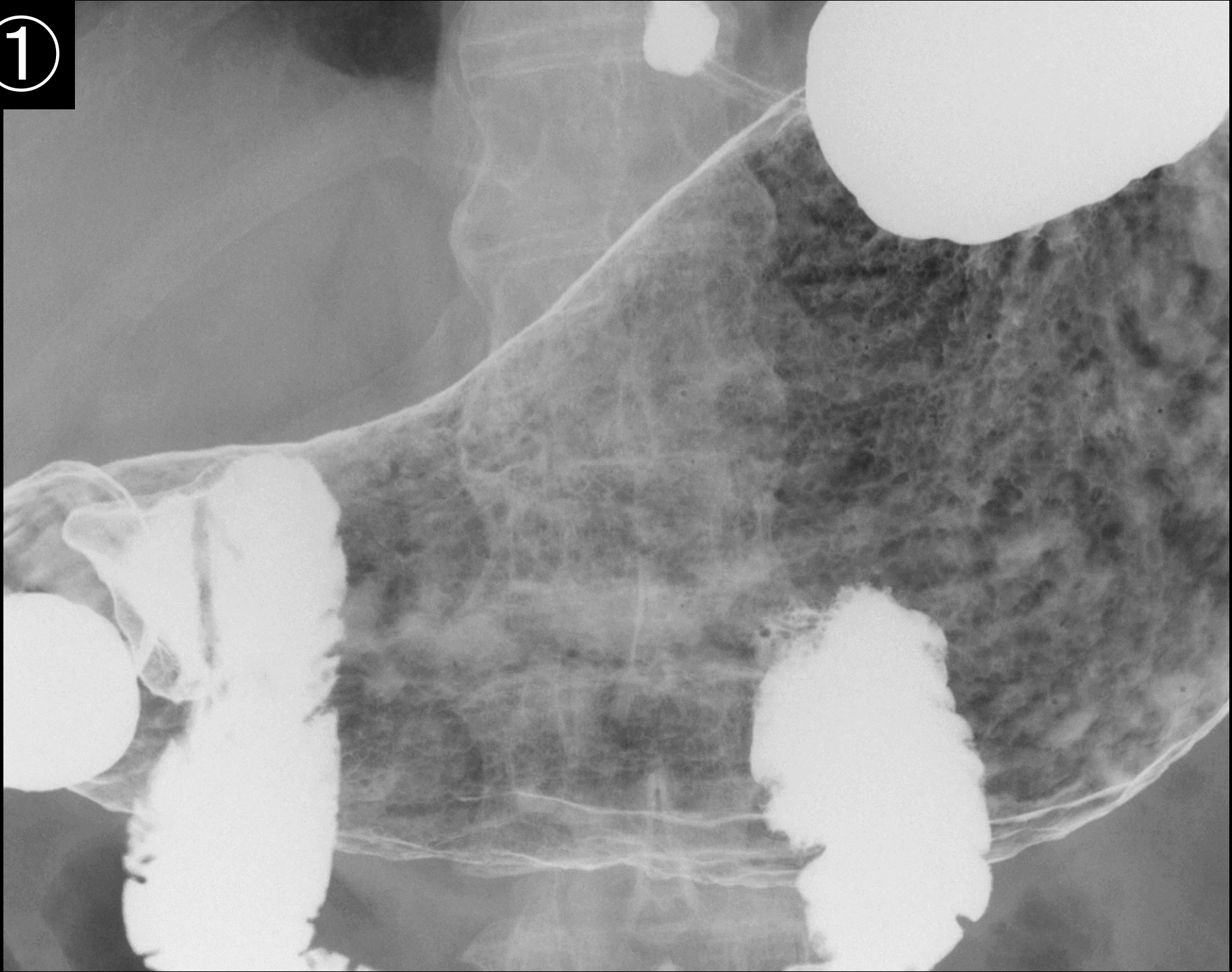


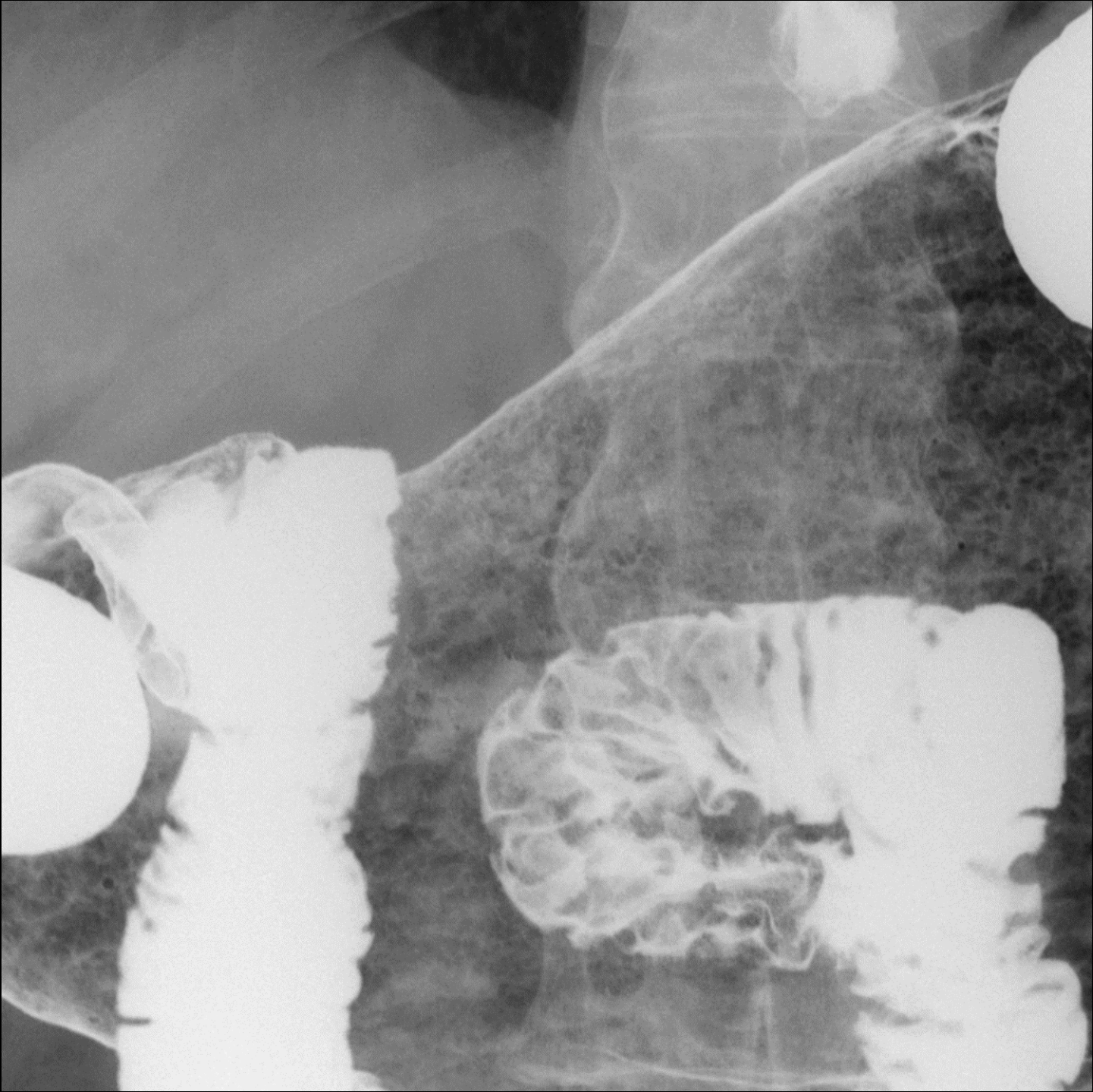
症例 5 70歳代 男性

他院の内視鏡で異常を指摘された。

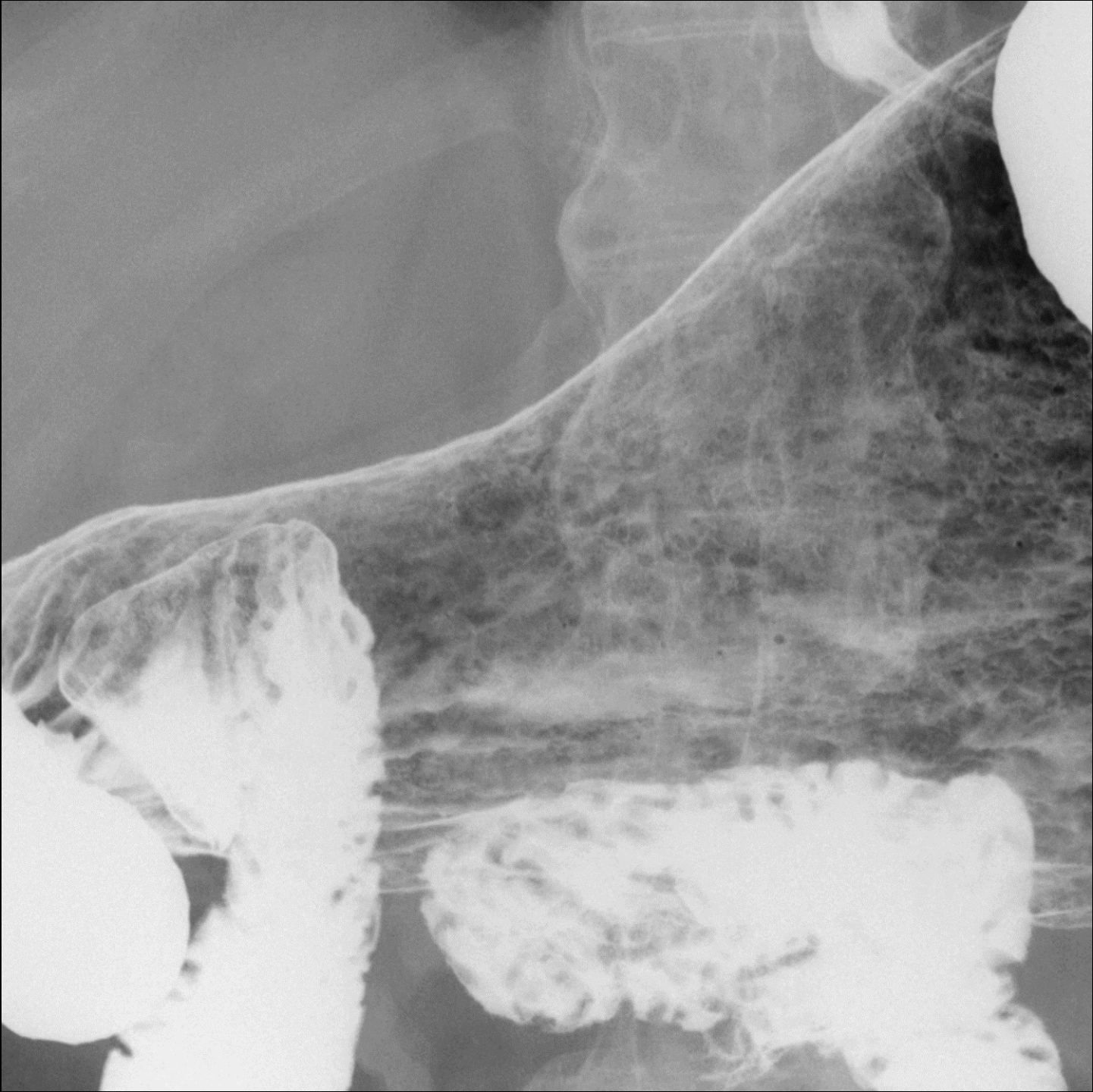
X線 6枚



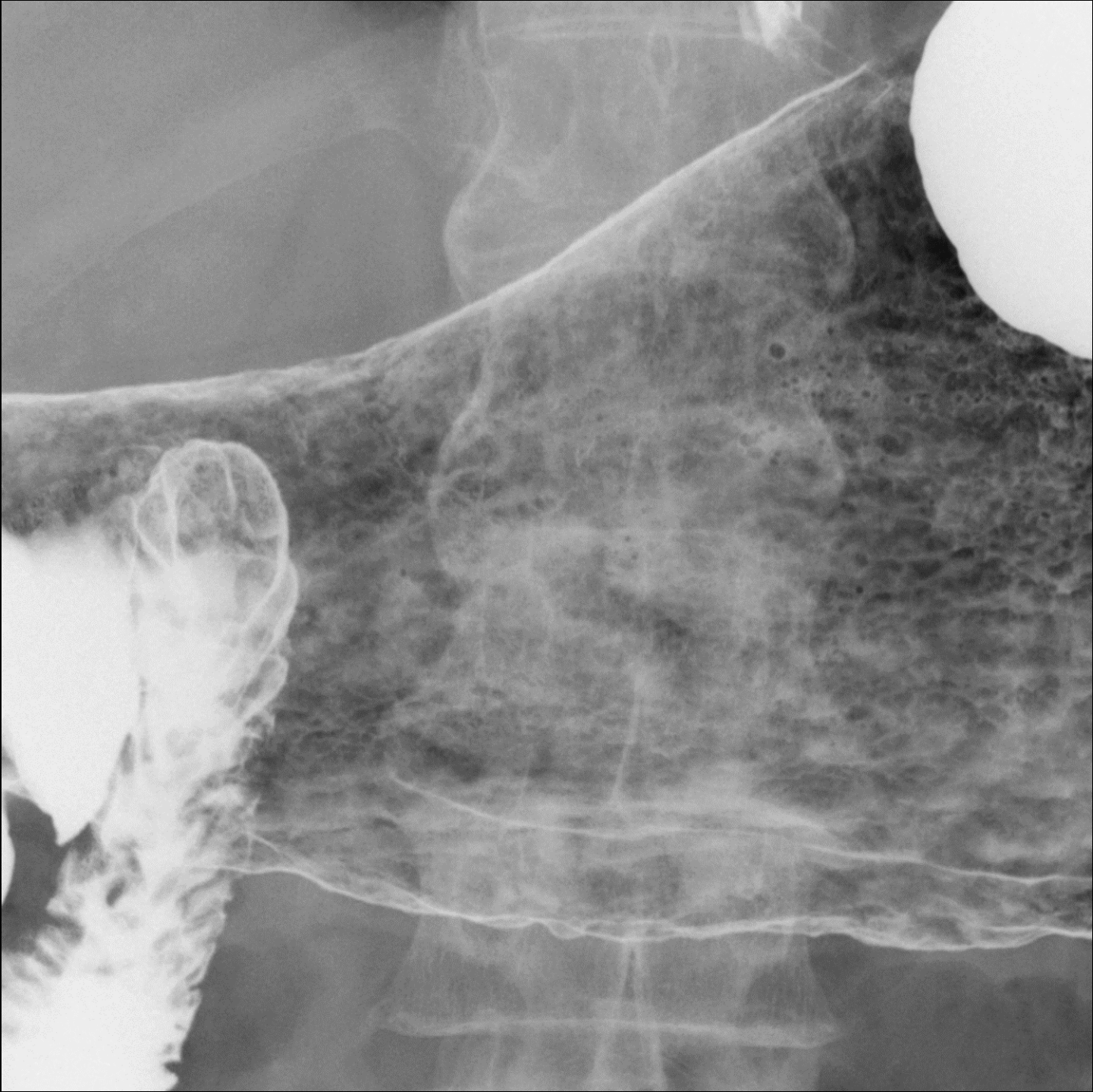
2

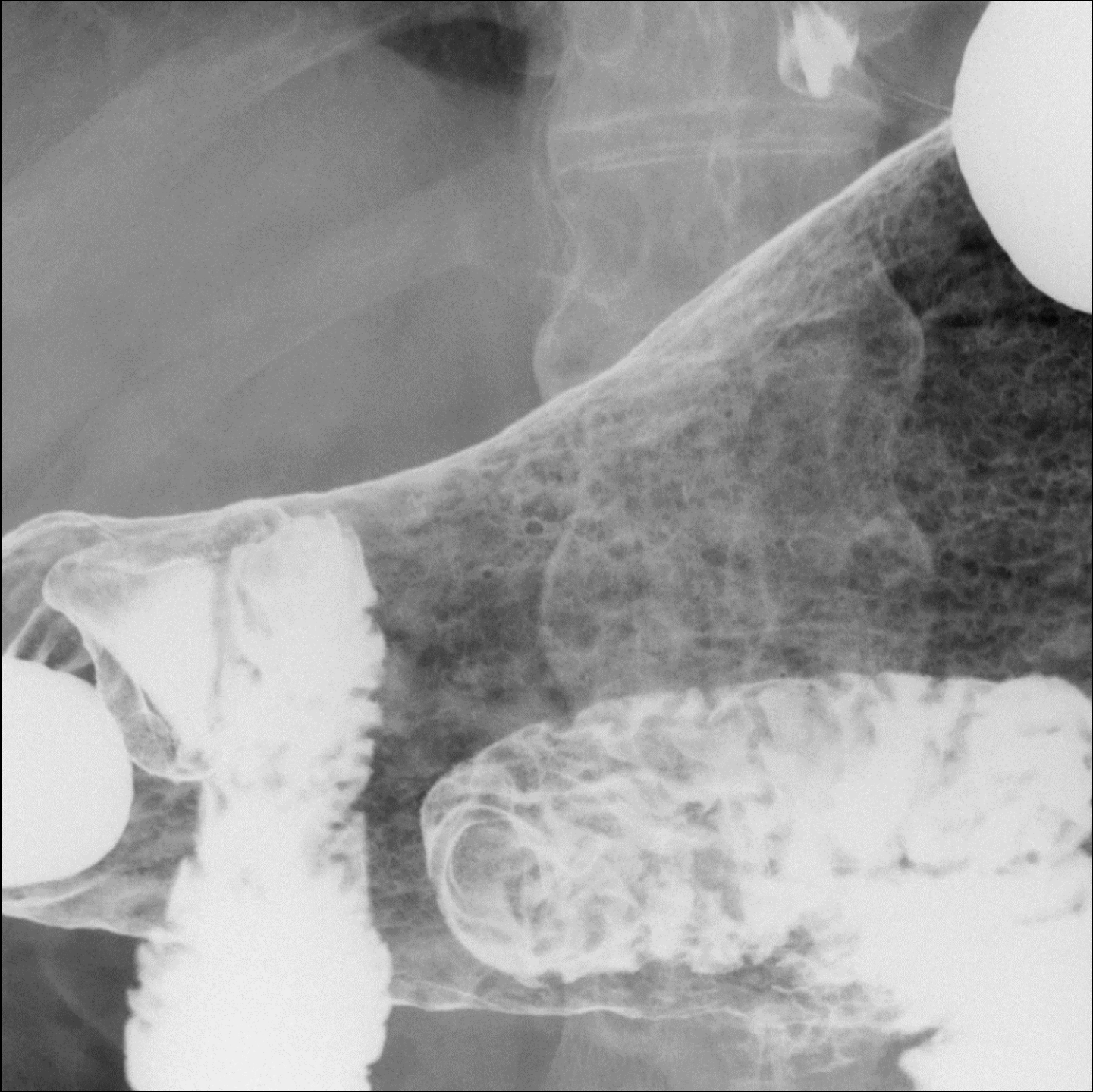


3



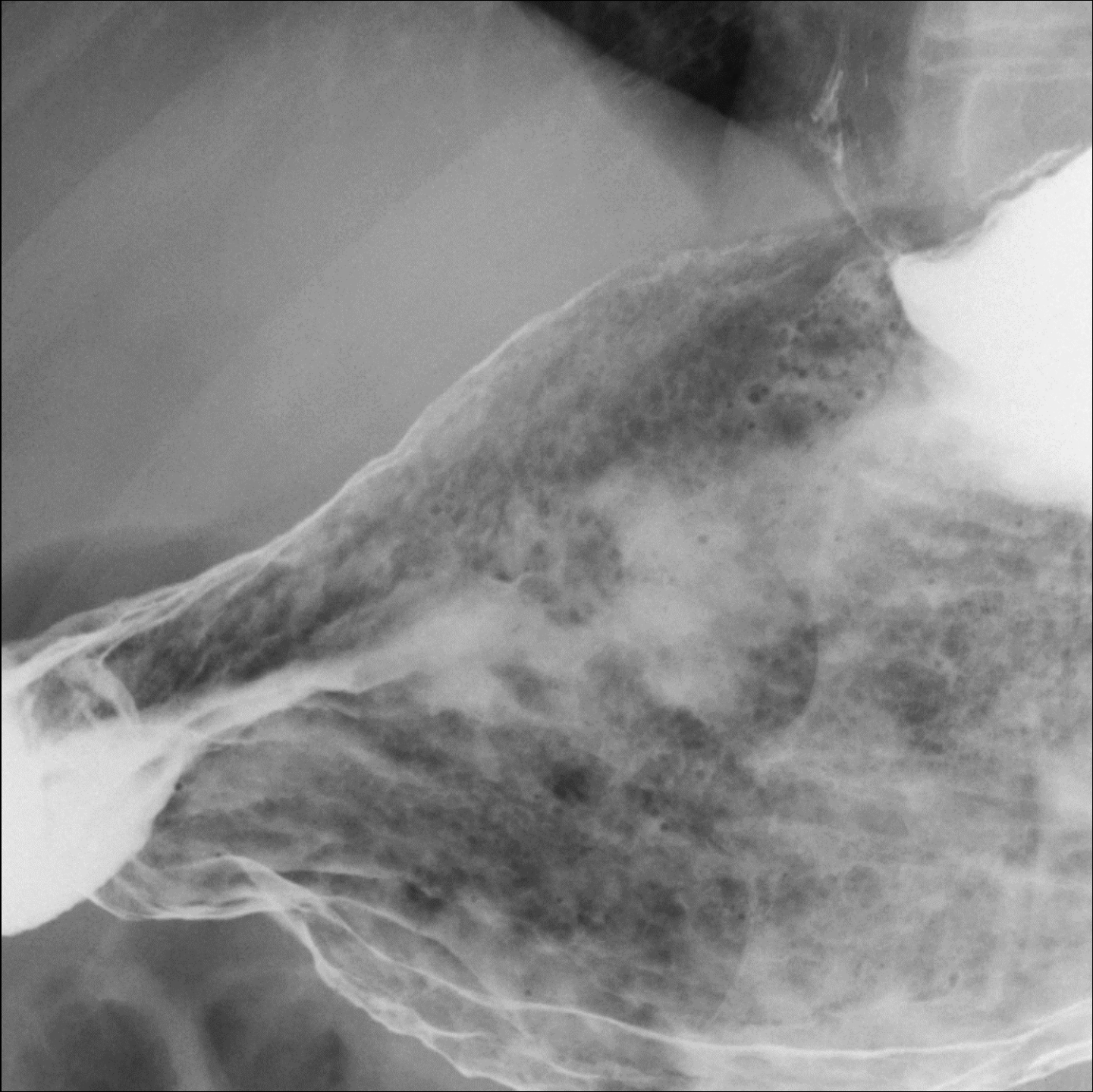
4





5

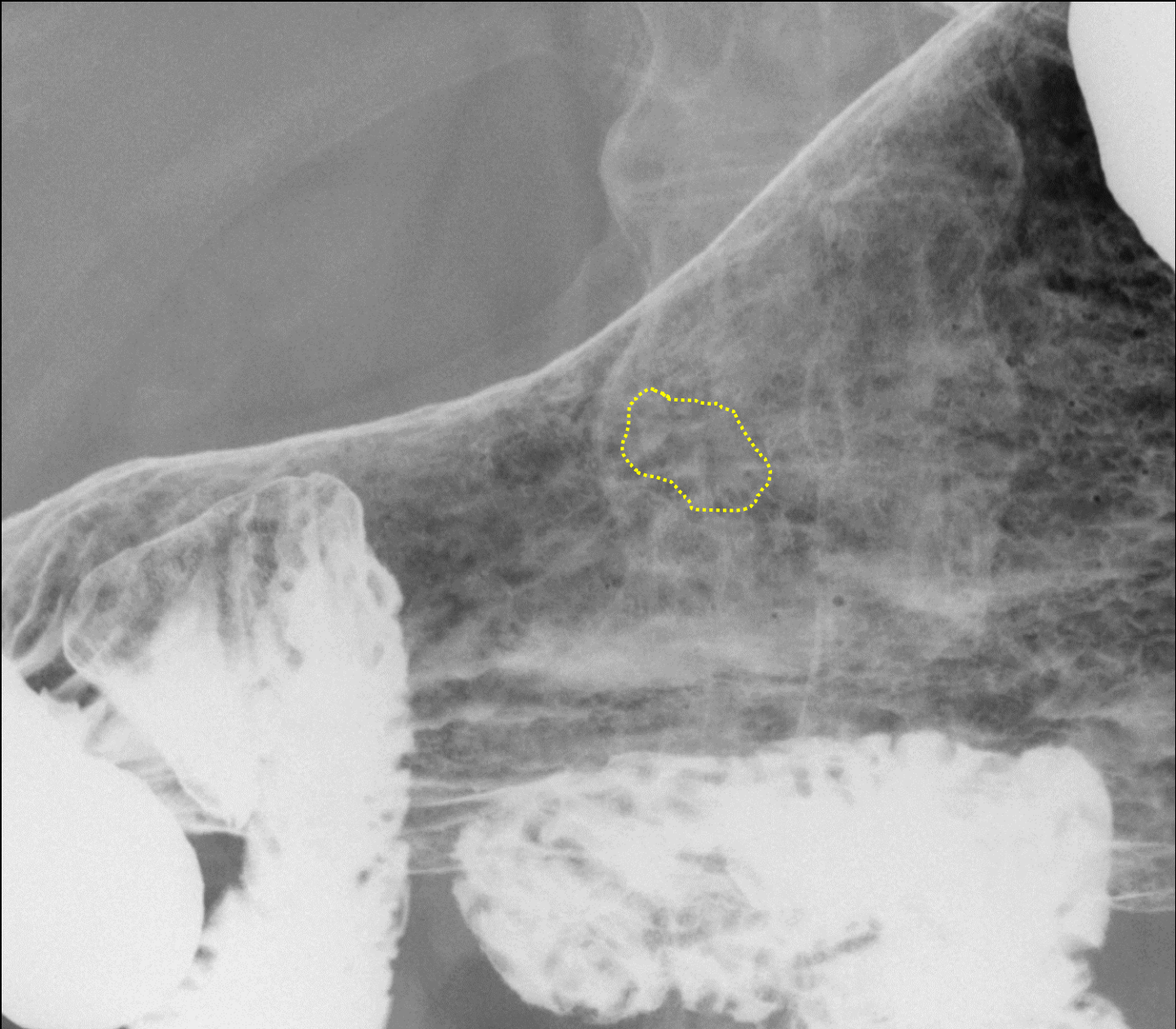
6



問題

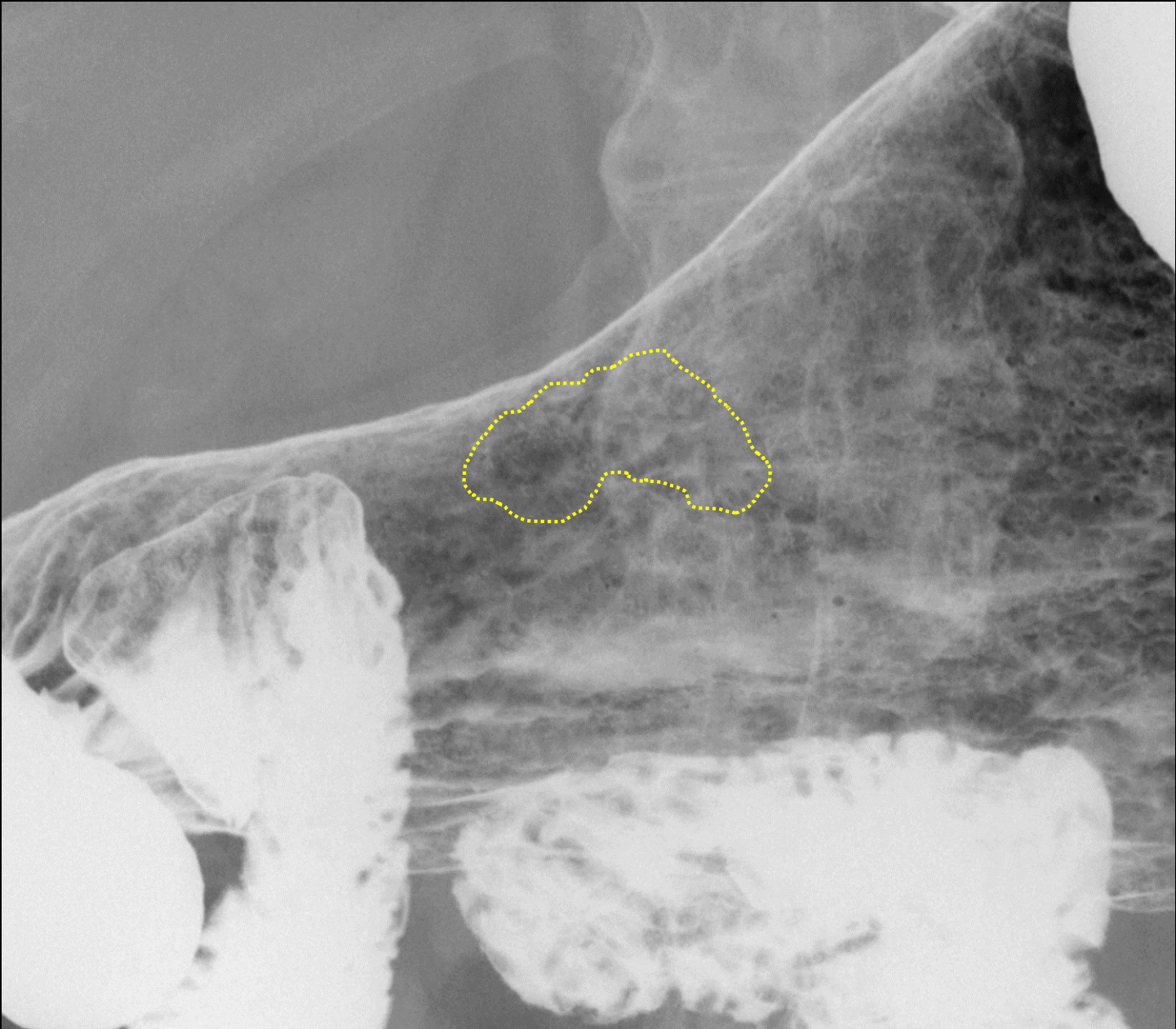
問題 1 病変の範囲は？

①



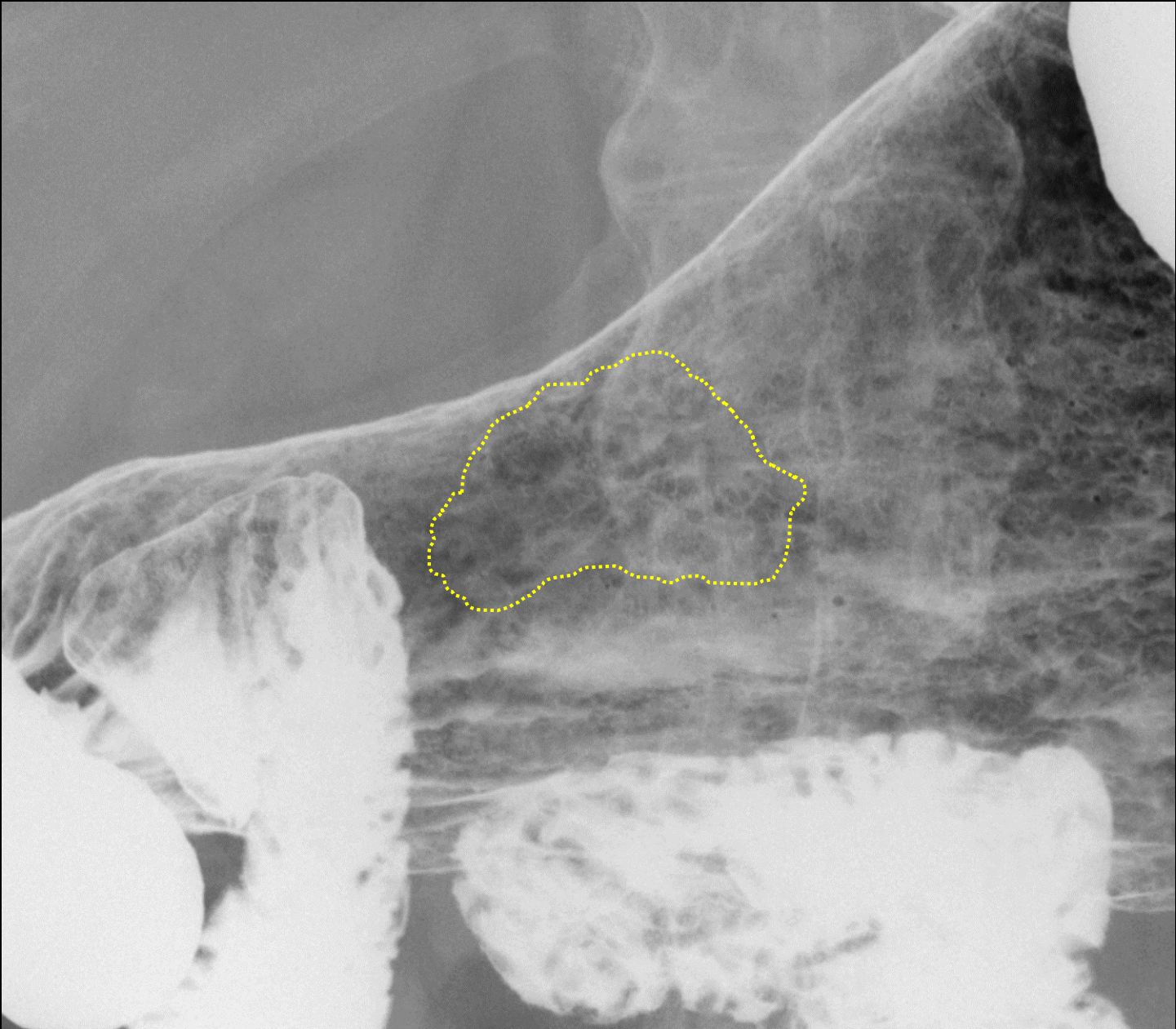
問題 1 病変の範囲は？

2



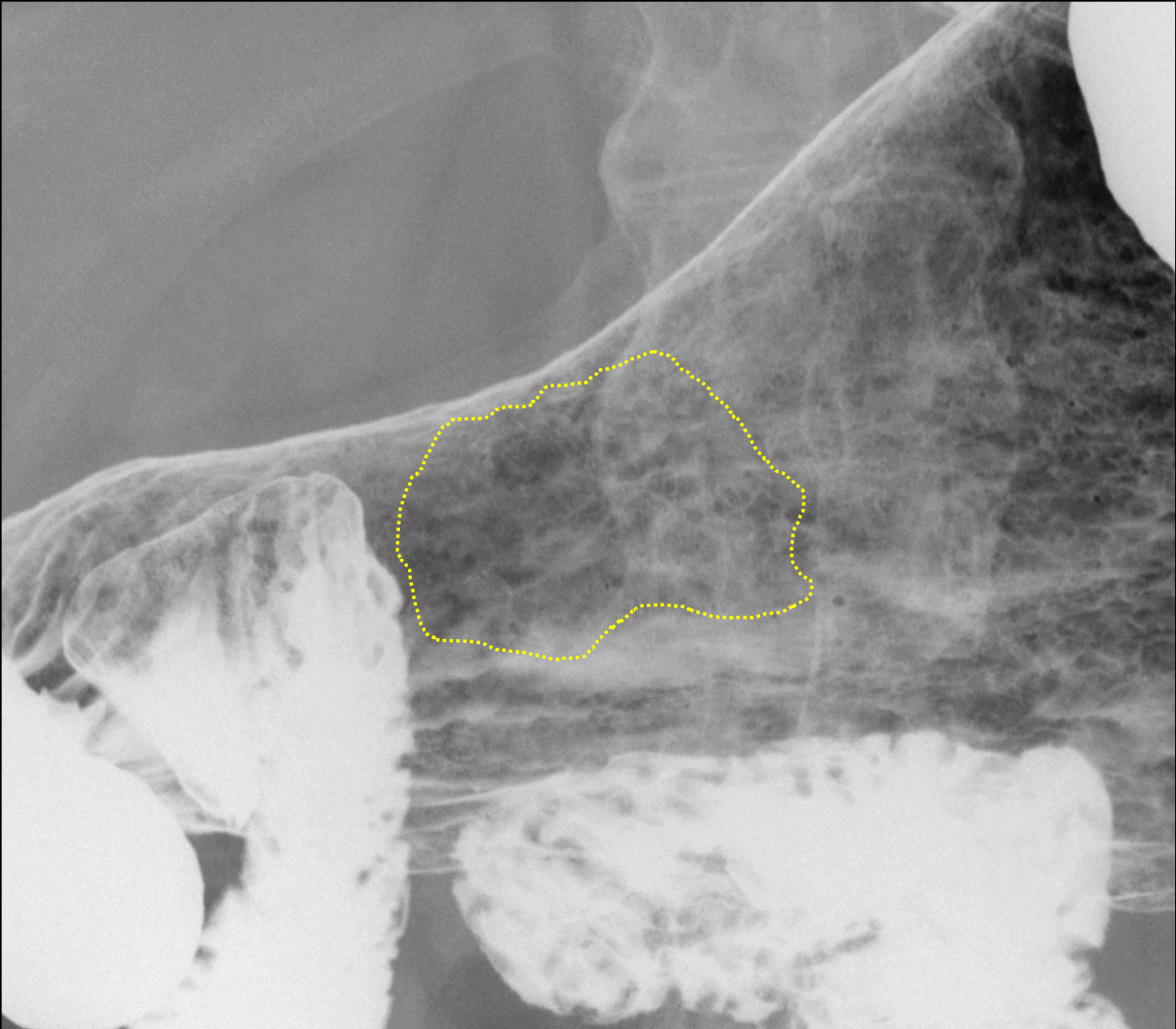問題 1 病変の範囲は？

③



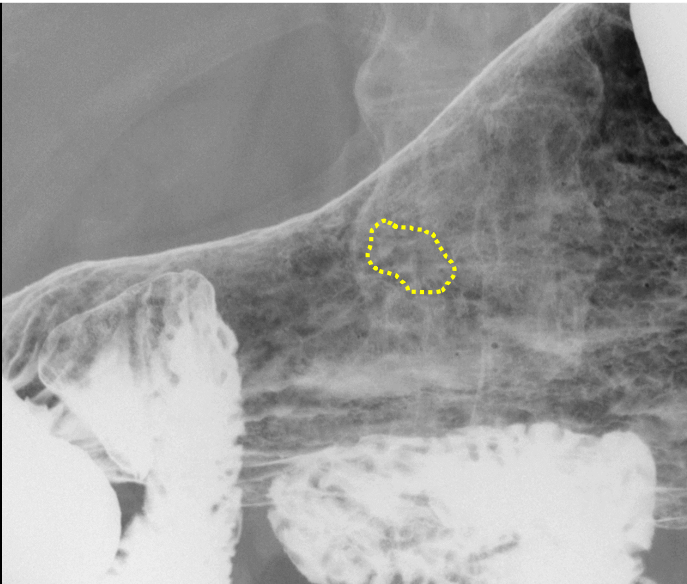問題 1 病変の範囲は？

④

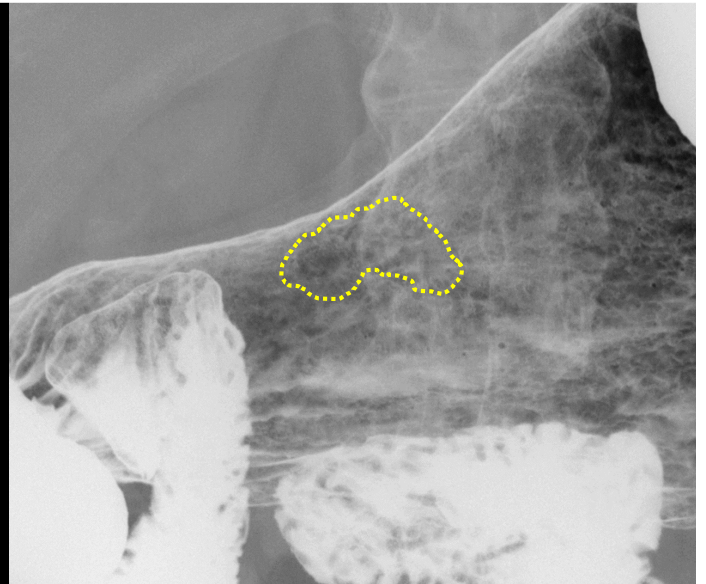


問題 1 病変の範囲は？


1.



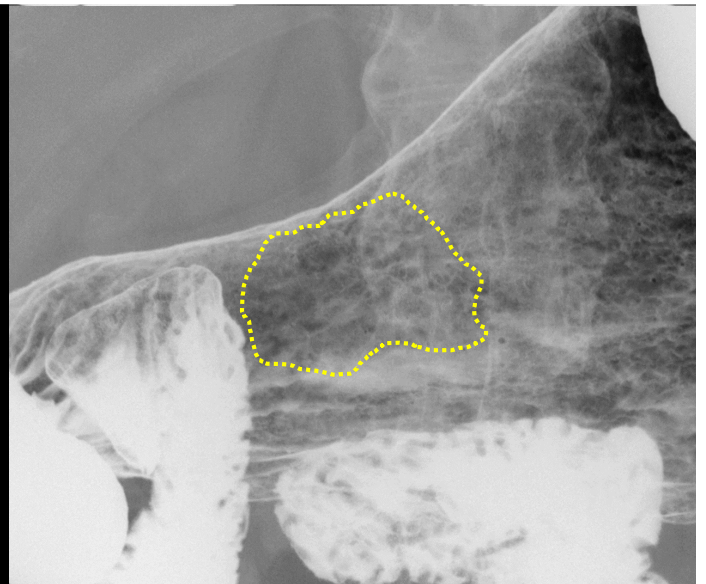2.



3.



4.



問題 2 肉眼型は？

1. $0 - \Pi a$

2. $0 - \Pi a + \Pi c$

3. $0 - \Pi c$

4. $0 - \Pi c + \Pi a$

問題 3 組織型は？

1. 分化型

2. 未分化型

3. 混在型
(分化型
優位)

4. 混在型
(未分化型
優位)

問題 4 深達度は？

1. **m**または
sm
(1000um以内)

2. **sm**
(1000um以深)

3. **mp**まで

4. **mp**以深