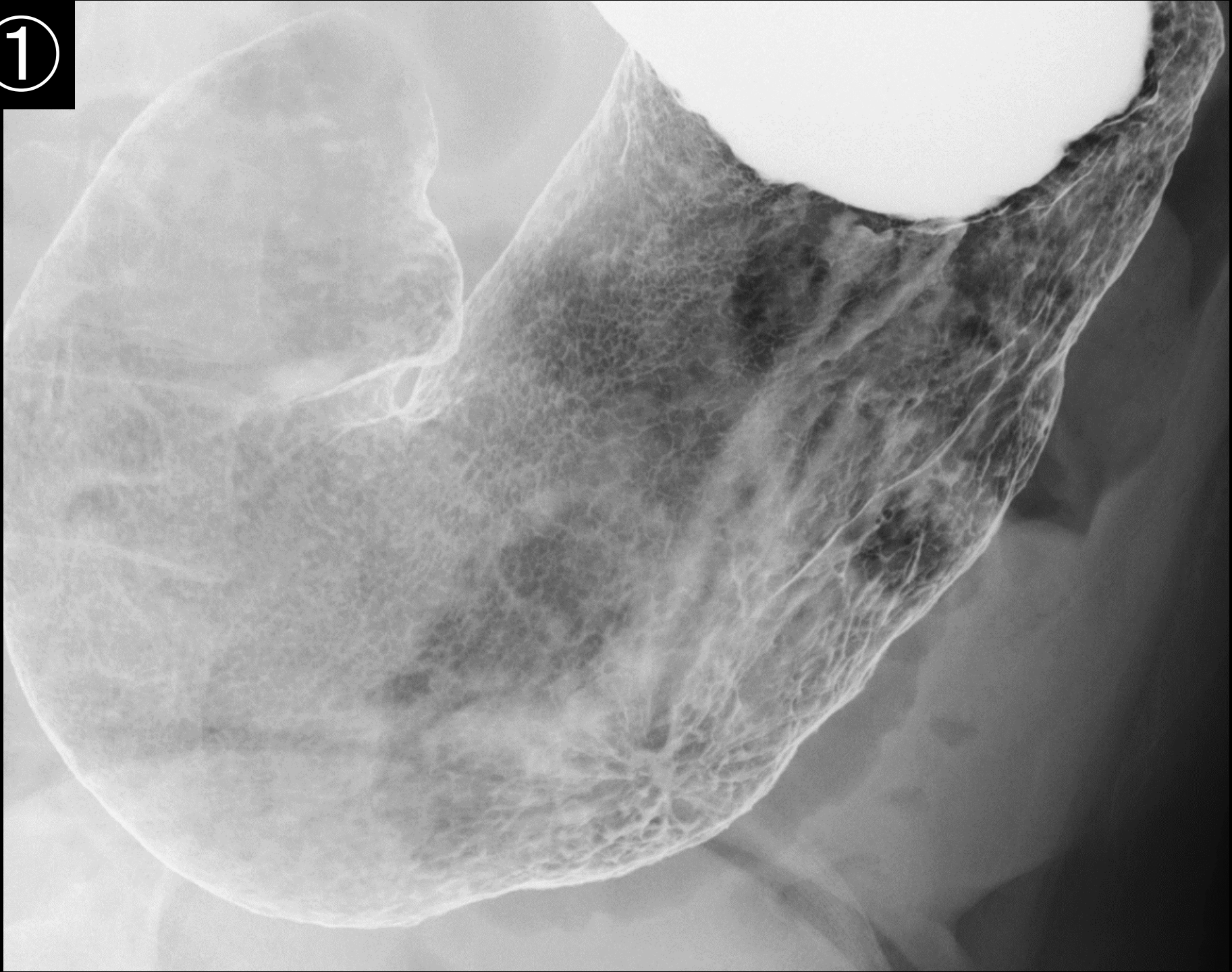

# 症例 4 50歳代 女性

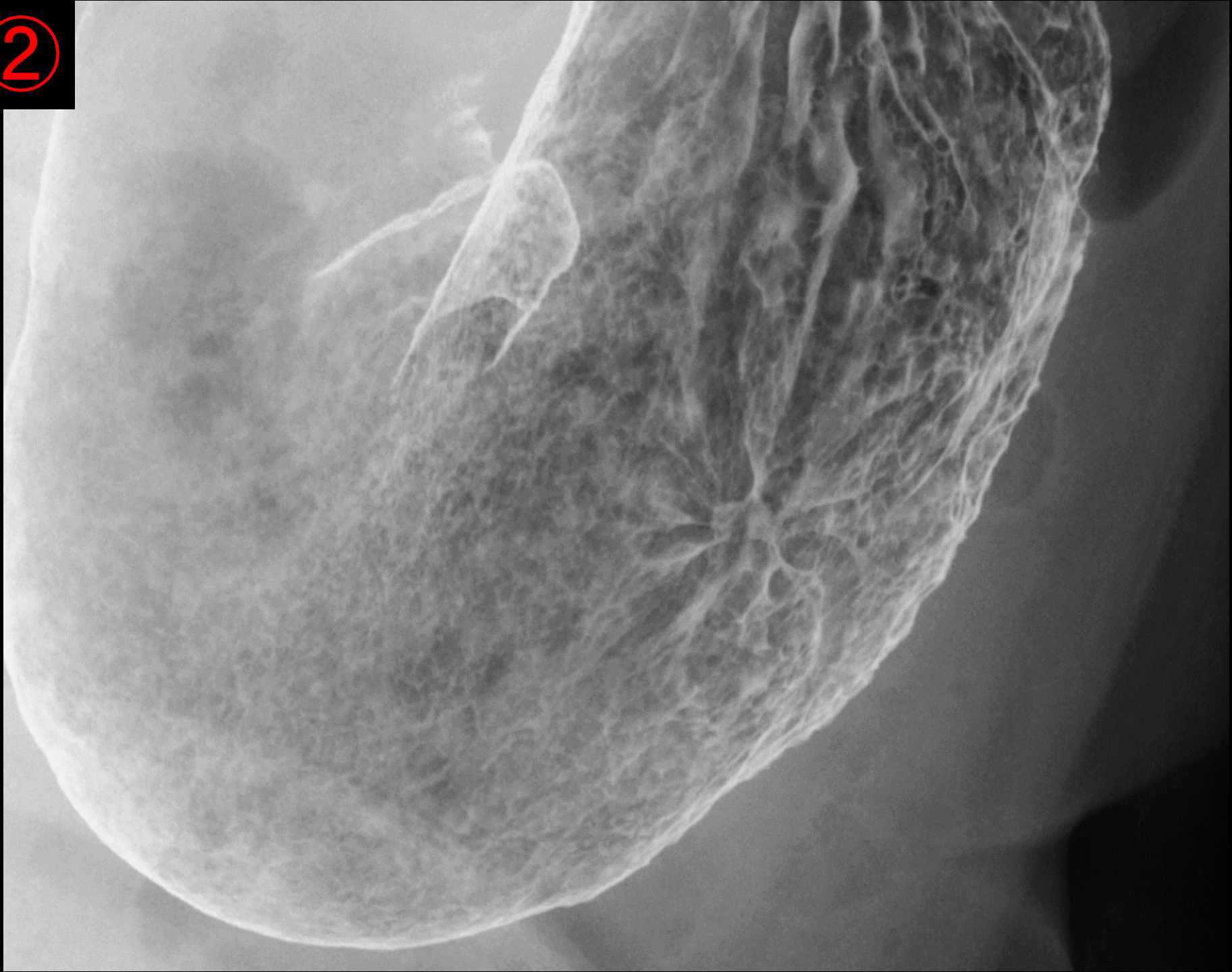
他院の内視鏡で異常を指摘された。

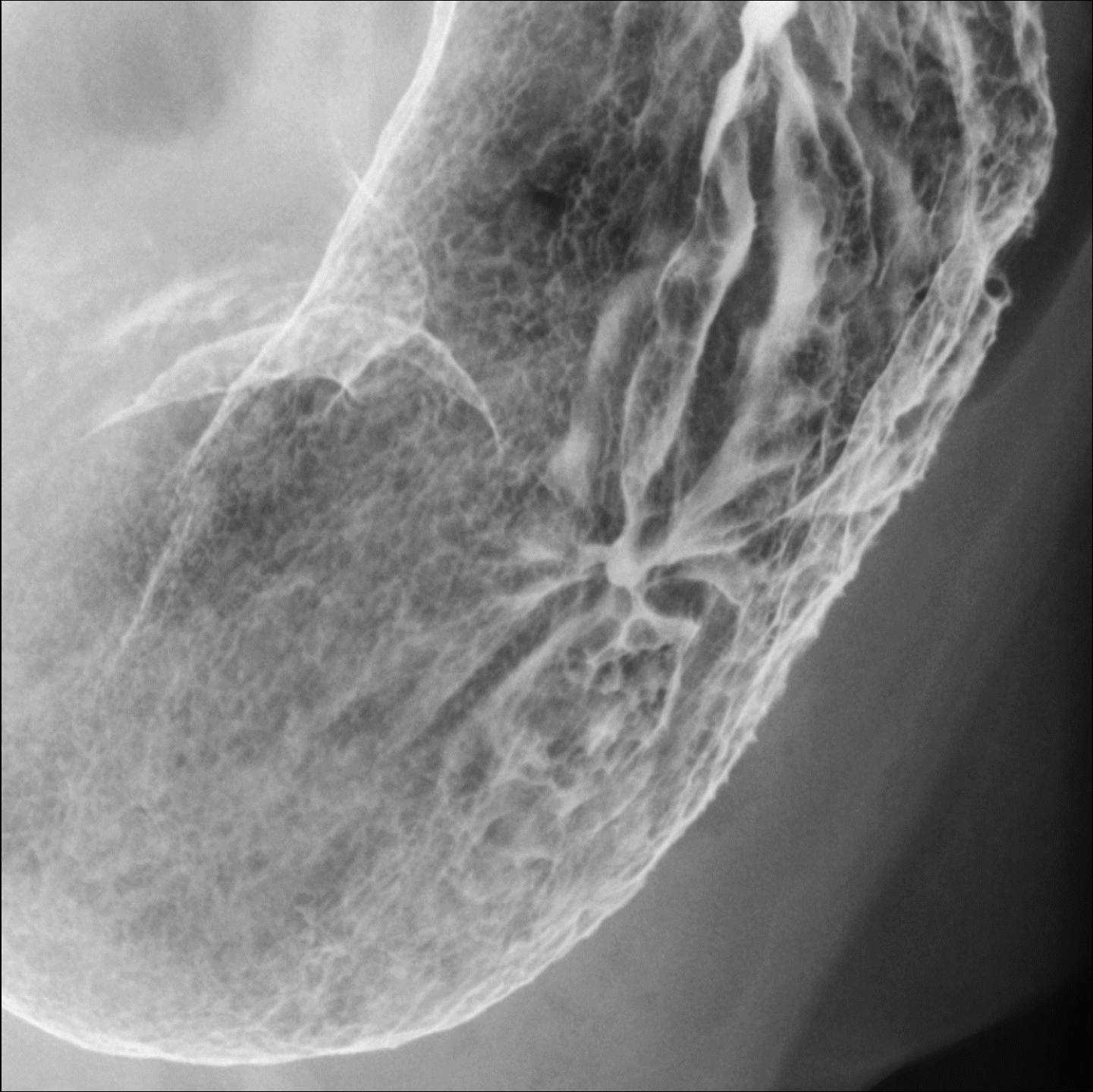X線 6枚

1



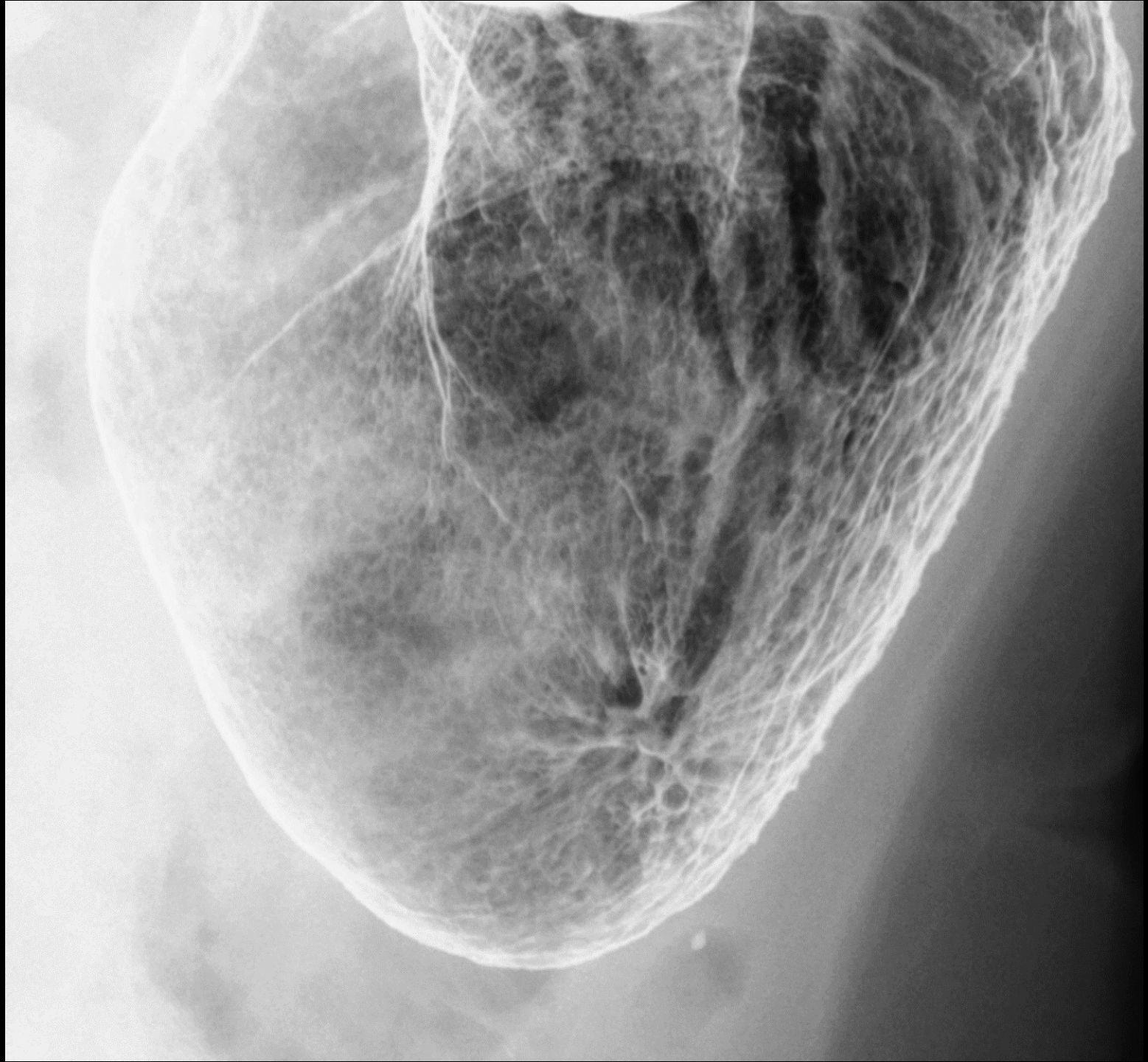2



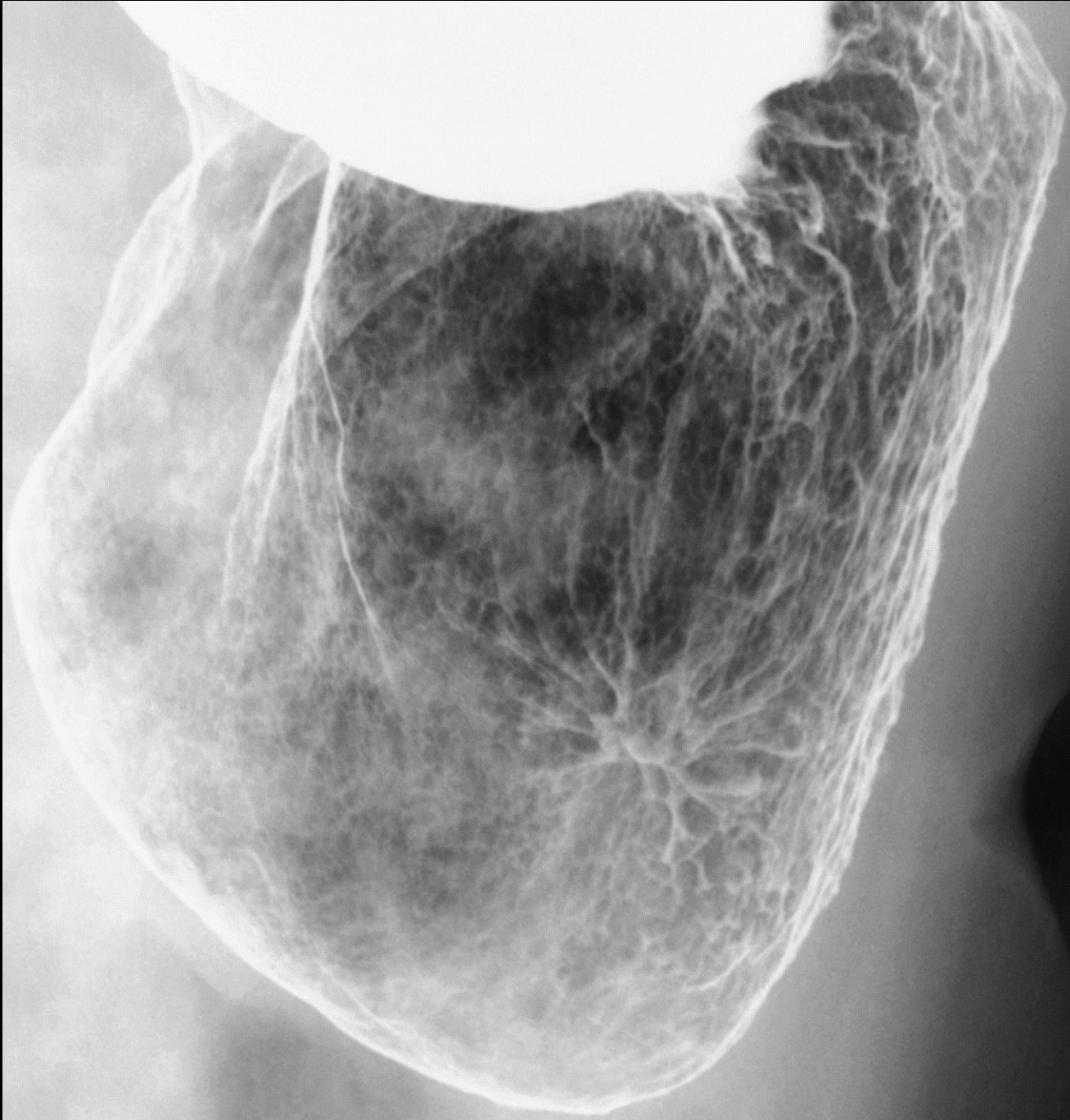

3

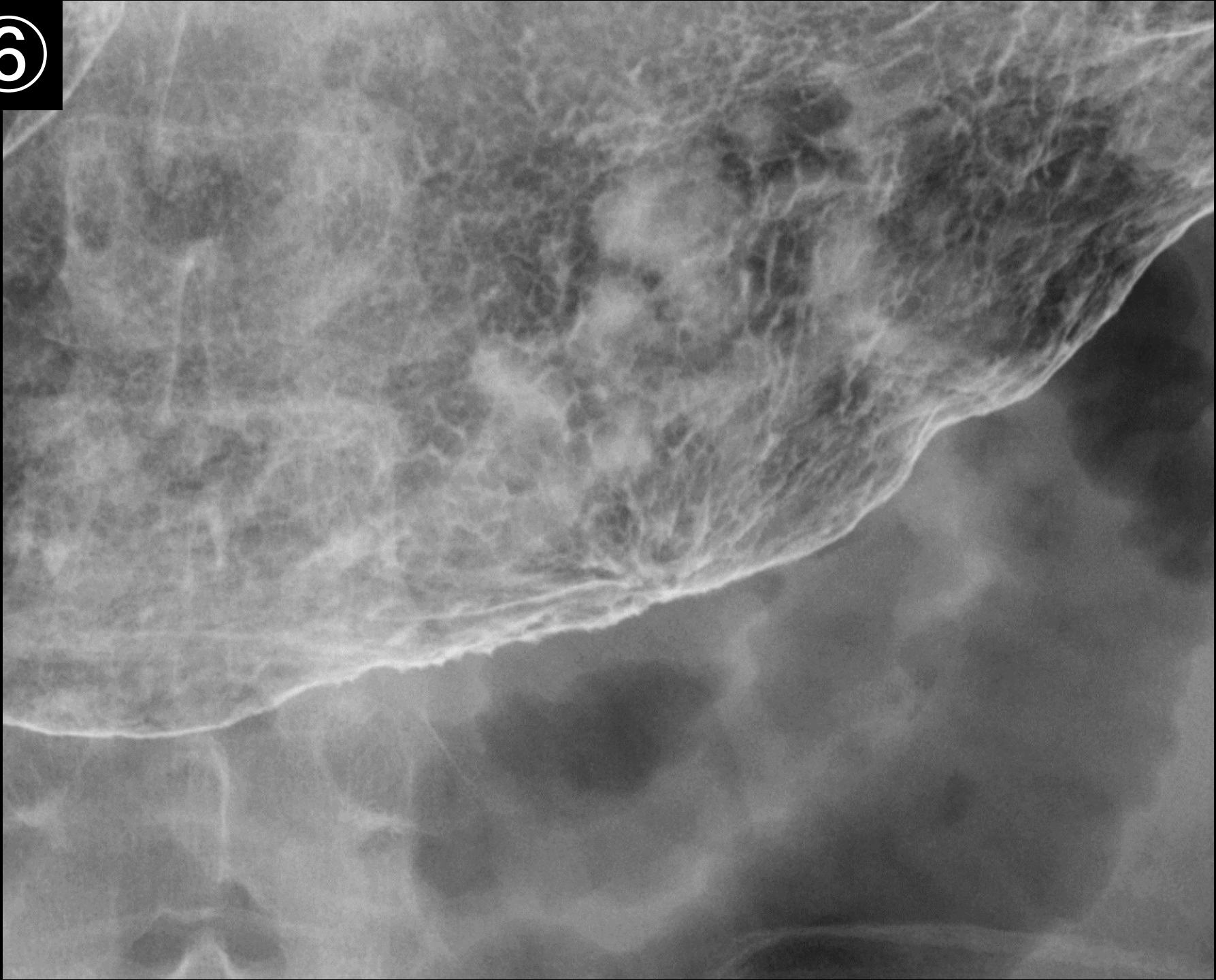
4



5



6

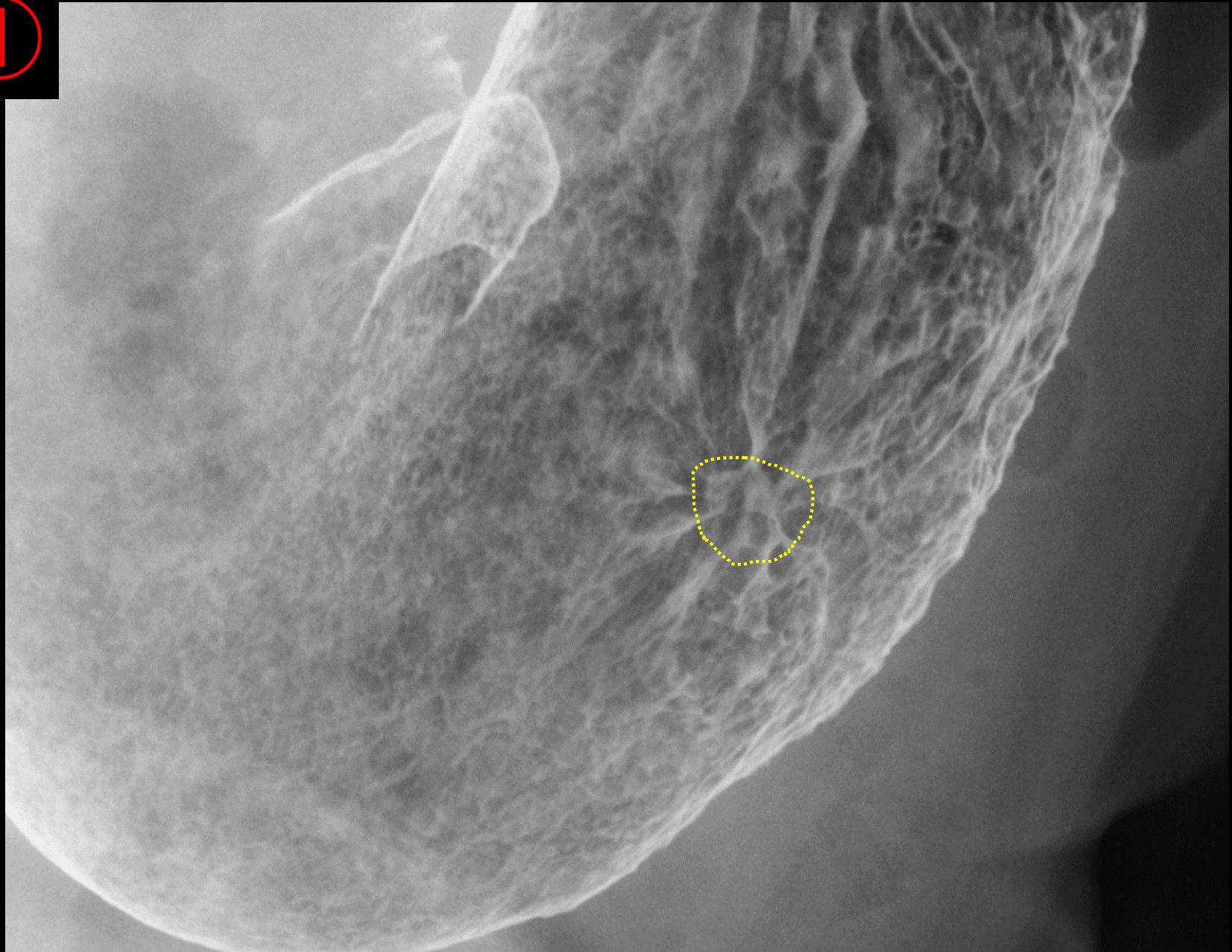

# 問題



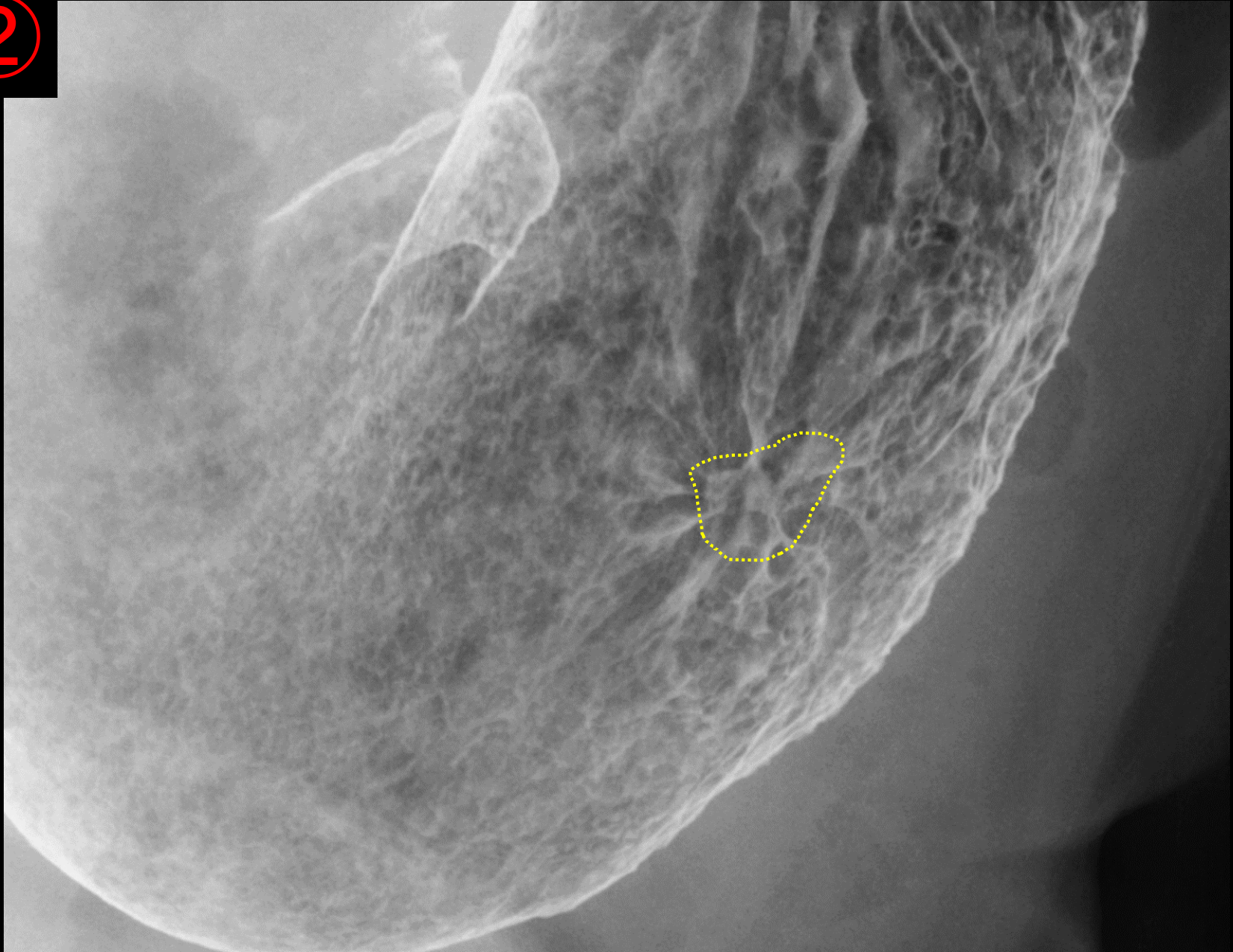# 問題 1 病変の範囲は？

①



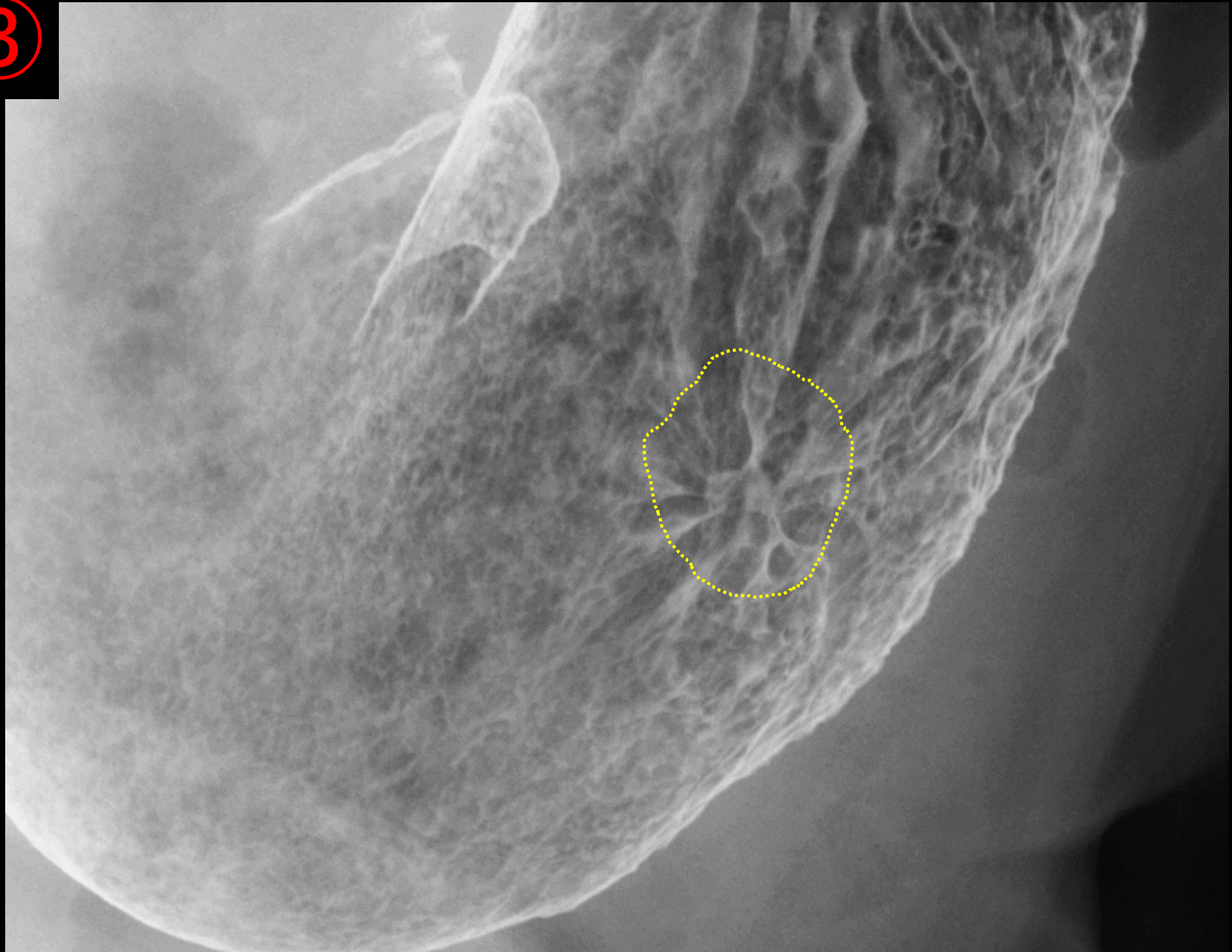# 問題 1 病変の範囲は？

②



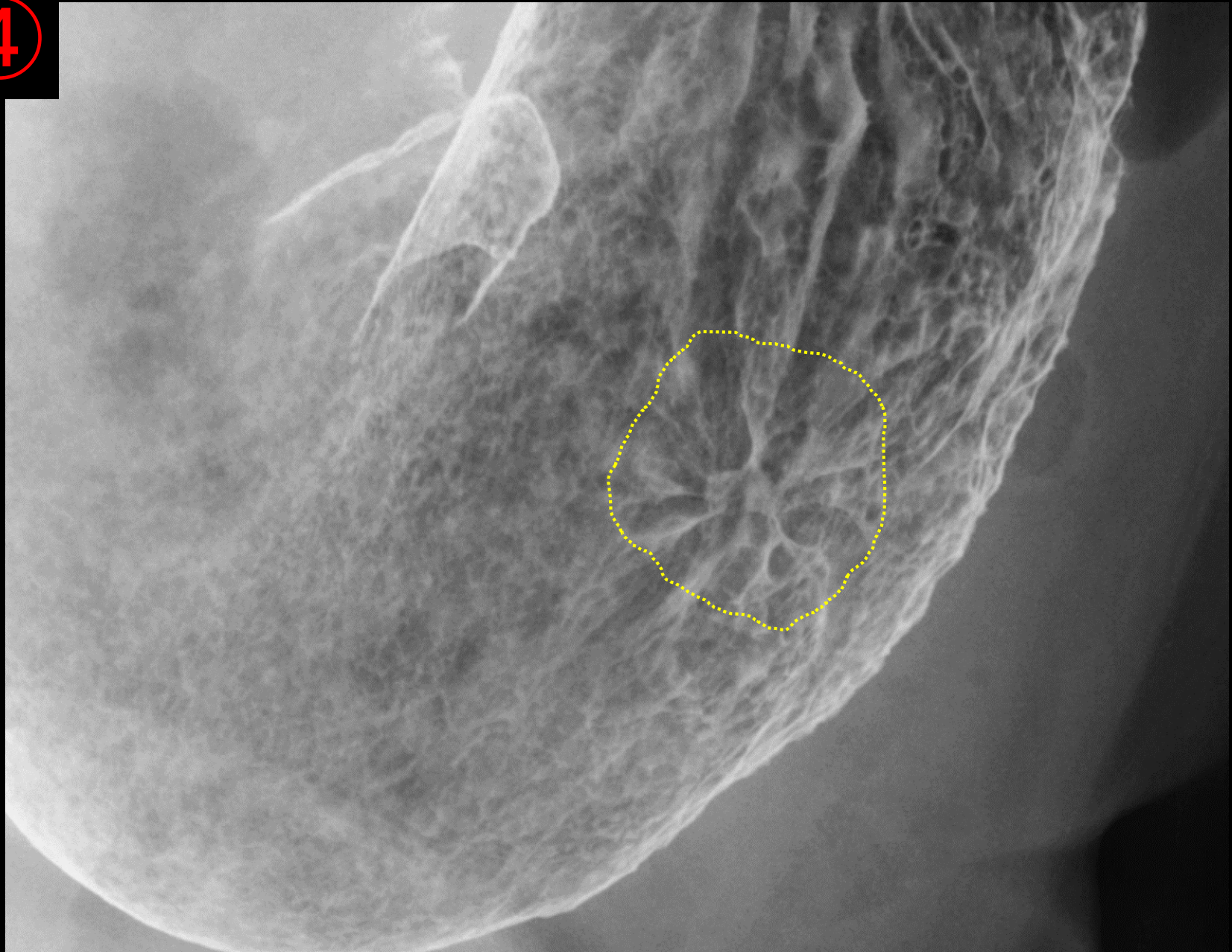# 問題 1 病変の範囲は？

③



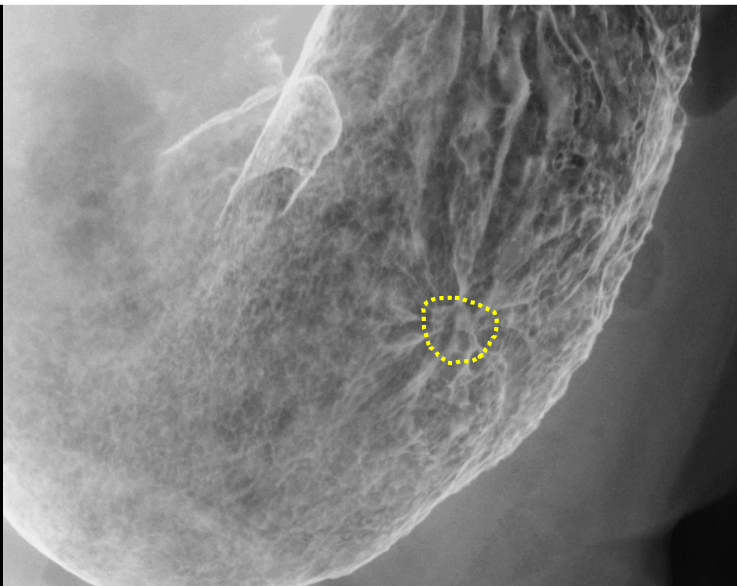# 問題 1 病変の範囲は？

④

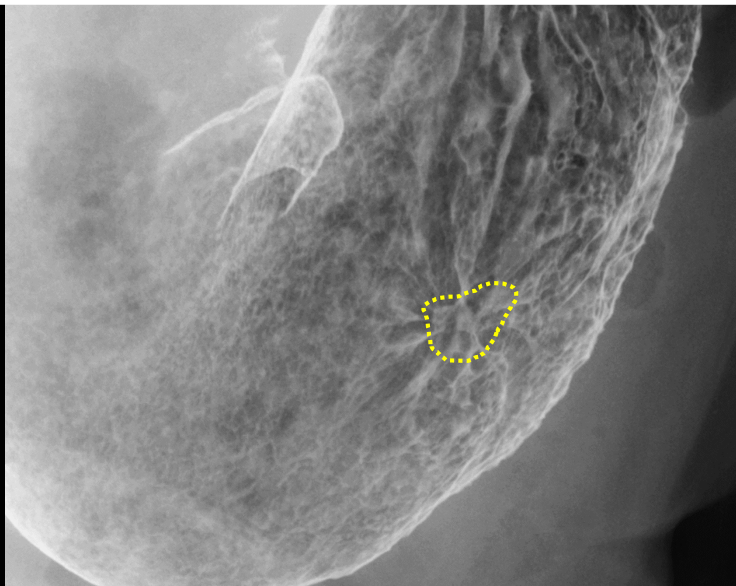

# 問題 1 病変の範囲は？

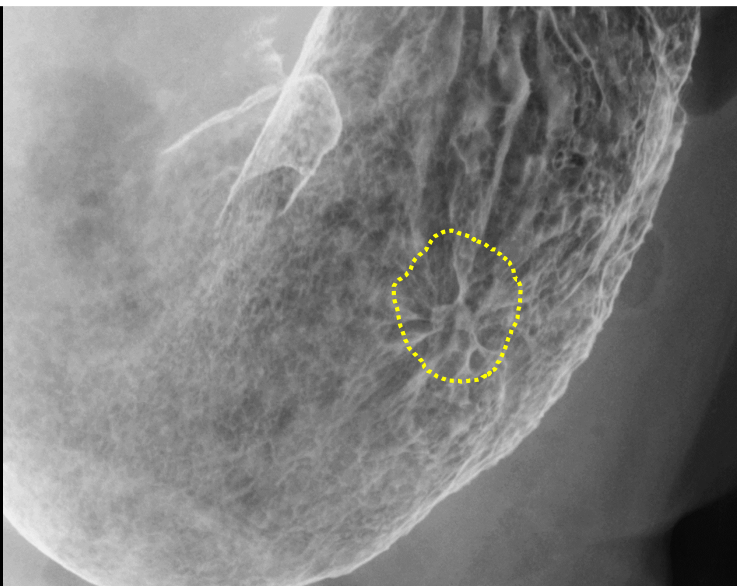1.



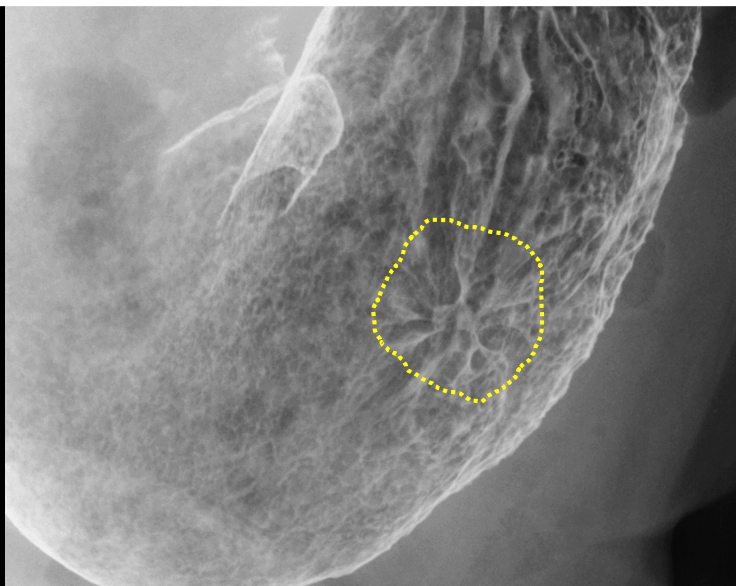2.



3.



4.



## 問題 2 肉眼型は？

1.  $0 - \Pi a$

2.  $0 - \Pi c + \Pi b$

3.  $0 - \Pi c$

4.  $0 - \Pi c + \Pi a$

# 問題 3 組織型は？

1. 分化型

2. 未分化型

3. 混在型  
(分化型  
優位)

4. 混在型  
(未分化型  
優位)

# 問題 4 深達度は？

1. **m**または  
sm  
(1000um以内)

2. **sm**  
(1000um以深)

3. **mp**まで

4. **mp**以深